



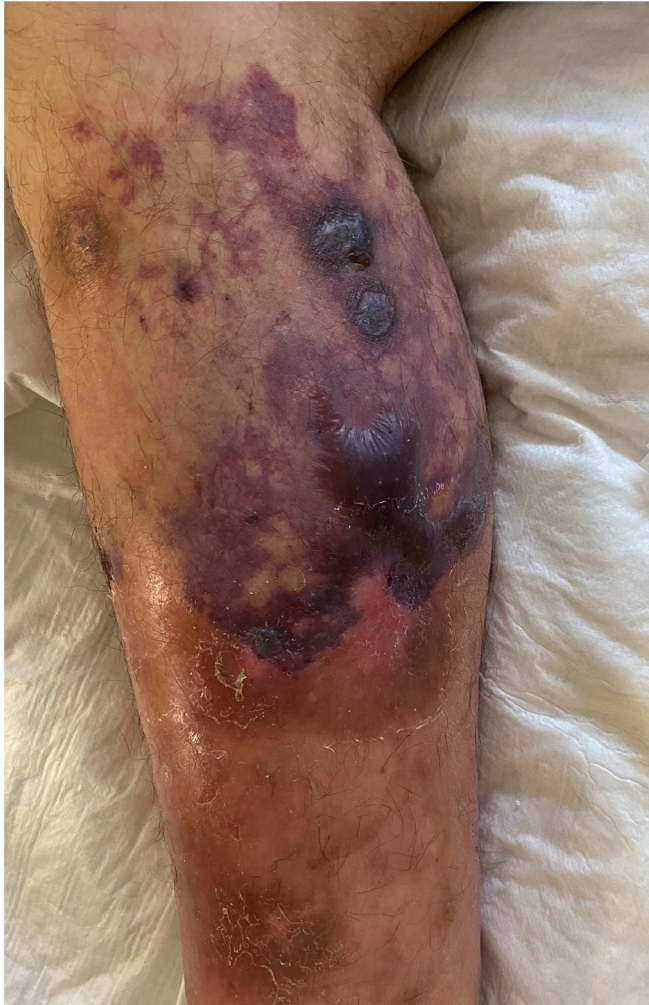Dermohypodermites, plaies et morsures: cas cliniques

Stéphanie Antoniol, PH
Hôpital Bichat-Claude Bernard

Pauline Thill, PH
CHU Lille

Cas Clinique n° 1

- Mr H âgé de 36 ans
- Antécédent: toxicomanie substituée par méthadone
- HDM: douleur des 2 jambes suite à injection de buprénorphine
- Paramètres vitaux: PA 101/55 mmHg, FC 128/min FR 14/min, SpO2: 98% en AA, Glasgow 15, T 39,6°C



Quels signes de gravité recherchez vous cliniquement?

Quel est
votre
diagnostic?

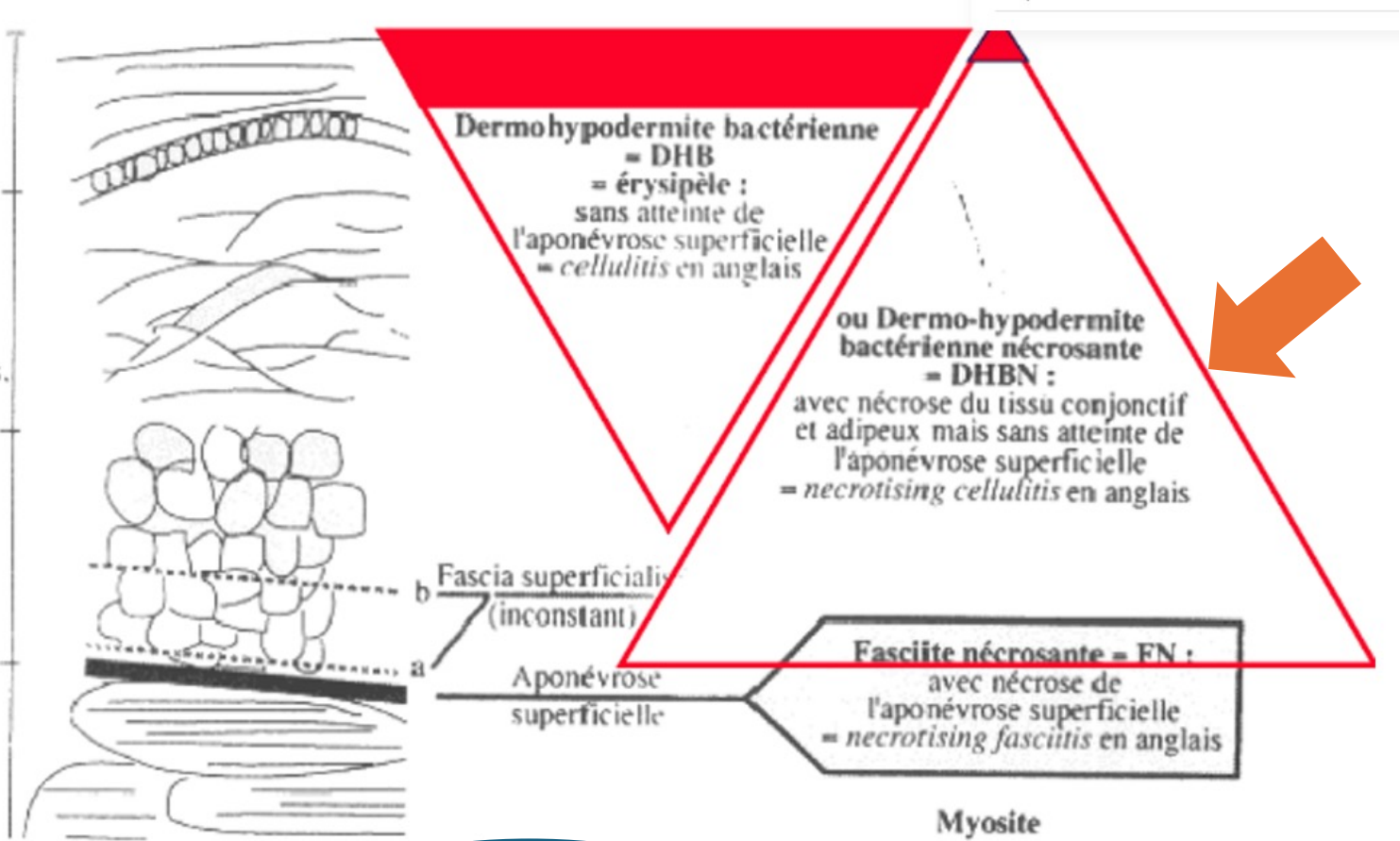


Épiderme :
- couche cornée,
- kératinocytes.

Derme :
- tissu conjonctif,
- follicules pileux,
- glandes sébacées
et sudorales,
- terminaisons nerveuses,
- vaisseaux.

Hypoderme :
- tissu graisseux,
- vaisseaux.

Muscle



Nécrose

Cas Clinique n° 1

- Leucocytes: 19 000 /mm³
- CK 519 UI/L
- Reste sans particularité

Que
prescrivez-
vous ?



Bactérie à prendre en compte

Streptococcus pyogenes
30-50%
des cas

Toxicomanie

Polymicrobien :

- S aureus
- Streptocoques B
Hémolytiques
- Entérobactéries
- Anaérobies ++

Augmentin

STREPTOCOCOQUE

STAPHYLOCOQUE

ANAEROBIES

Quid de la bithérapie



Effet antitoxinique

Effectiveness of adjunctive clindamycin in β -lactam antibiotic-treated patients with invasive β -haemolytic streptococcal infections in US hospitals: a retrospective multicentre cohort study

HHS Public Access
Author manuscript
Lancet Infect Dis. Author manuscript; available in PMC 2022 May 01.

Published in final edited form as:
Lancet Infect Dis. 2021 May ; 21(5): 697-710. doi:10.1016/S1473-3099(20)30523-5.

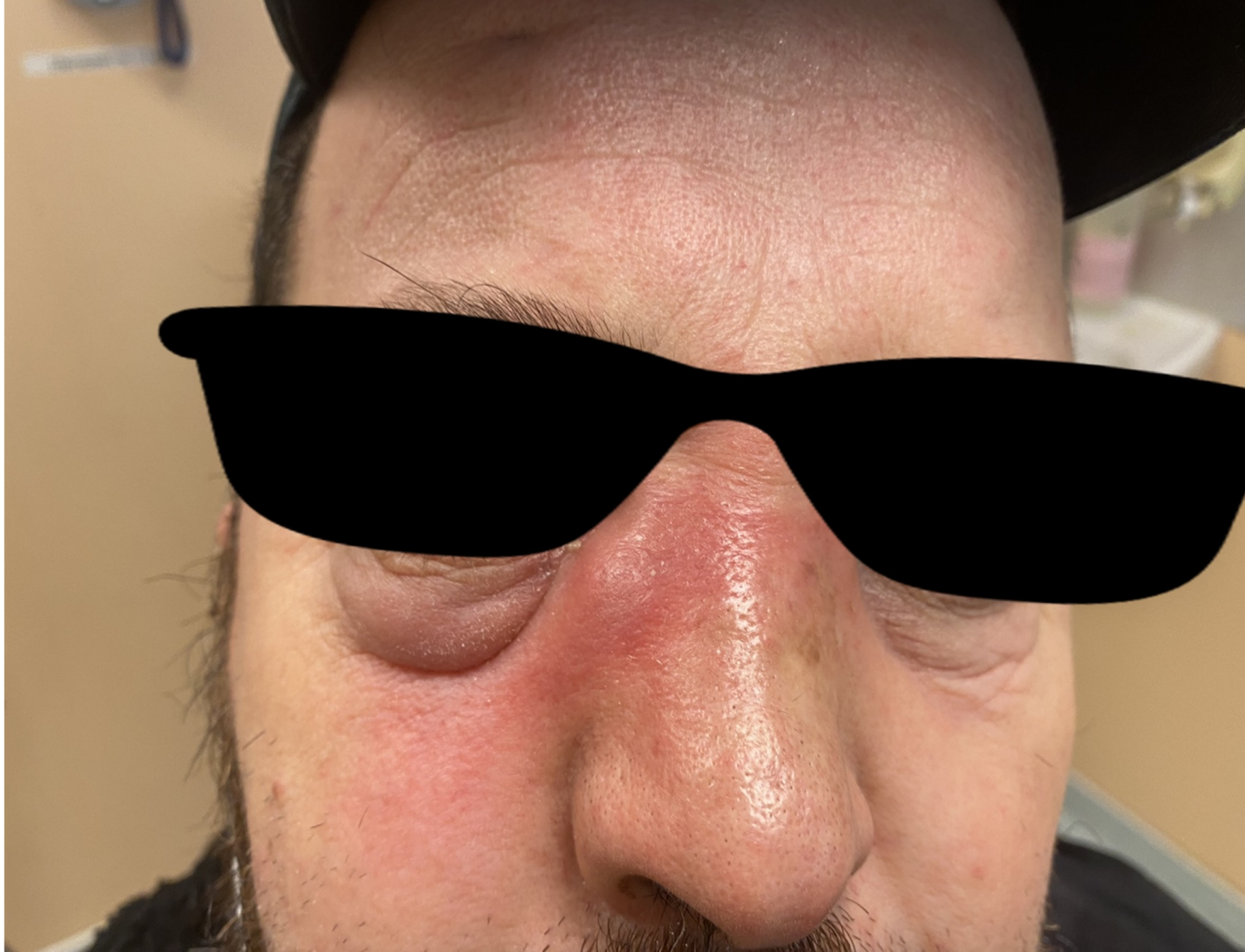Facteurs de virulence de
Streptococcus
et de *Staphylococcus aureus*

=

Exotoxines

Cas Clinique n° 2

- M. S âgé de 42 ans
- Menuisier
- HDM: présente depuis 3 jours une plaie punctiforme avec une écharde
- Paramètres vitaux à l'arrivée au SU: PA 110/60 mmhg, FC 68 bpm FR 18/min, SpO2: 98% en AA, Glasgow 15, T 37.9°C



Quel est
votre
diagnostic?



Cas Clinique n° 2

- Leucocytes: 13 000 /mm³
- CRP 28 mg/L

Que
prescrivez-
vous ?

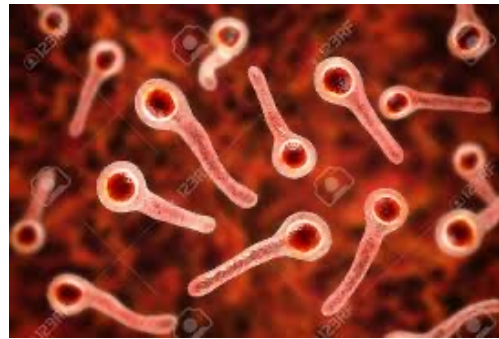

Plaie
traumatique
+ corps
étranger

entérobactéries
anaérobies
staphylocoque
streptocoque
Cperfringens Bcereus
Aeromonas



Celui qu'on oublie toujours



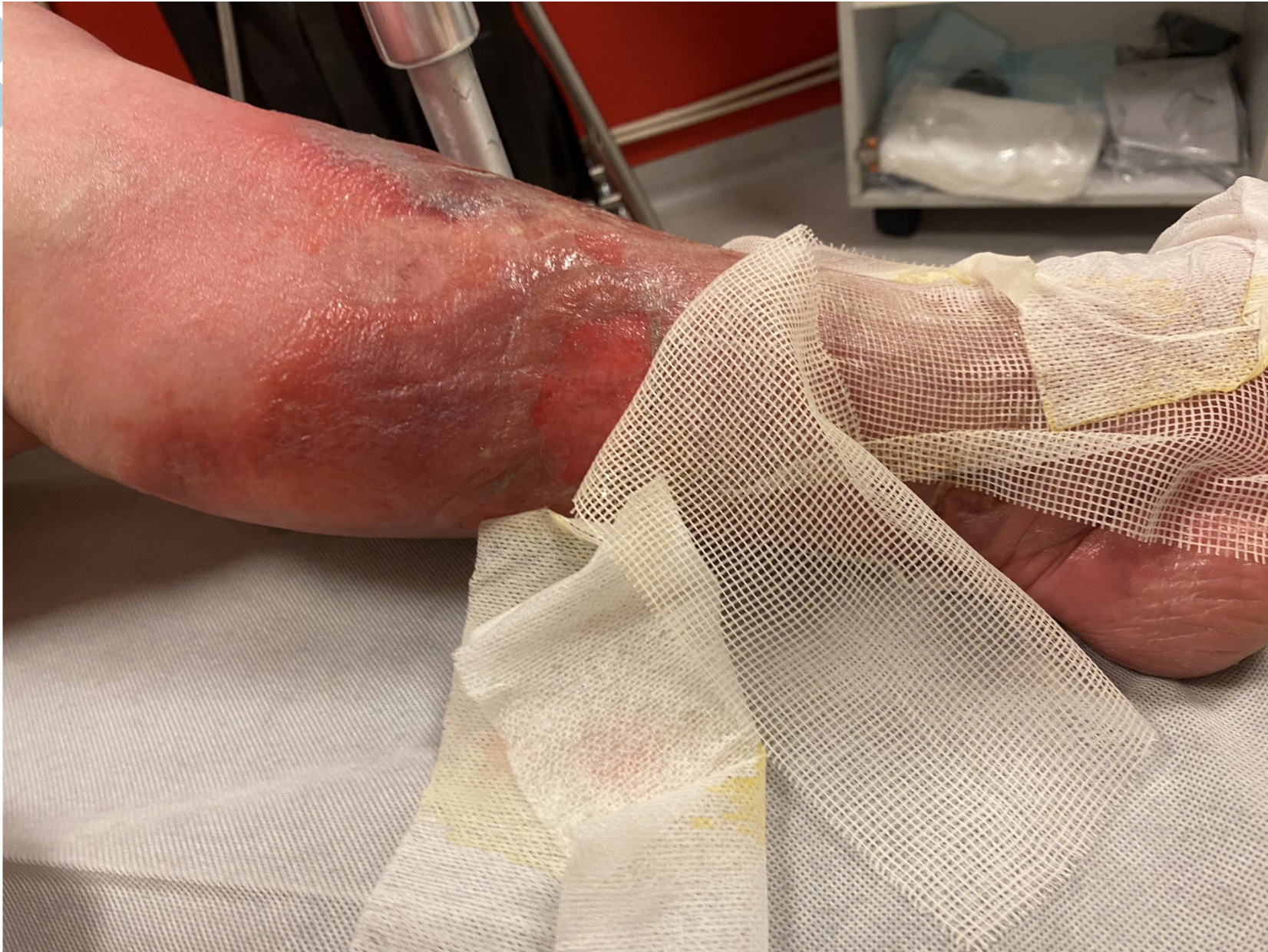Je ne sais pas du tout
si mes vaccins sont à
jour

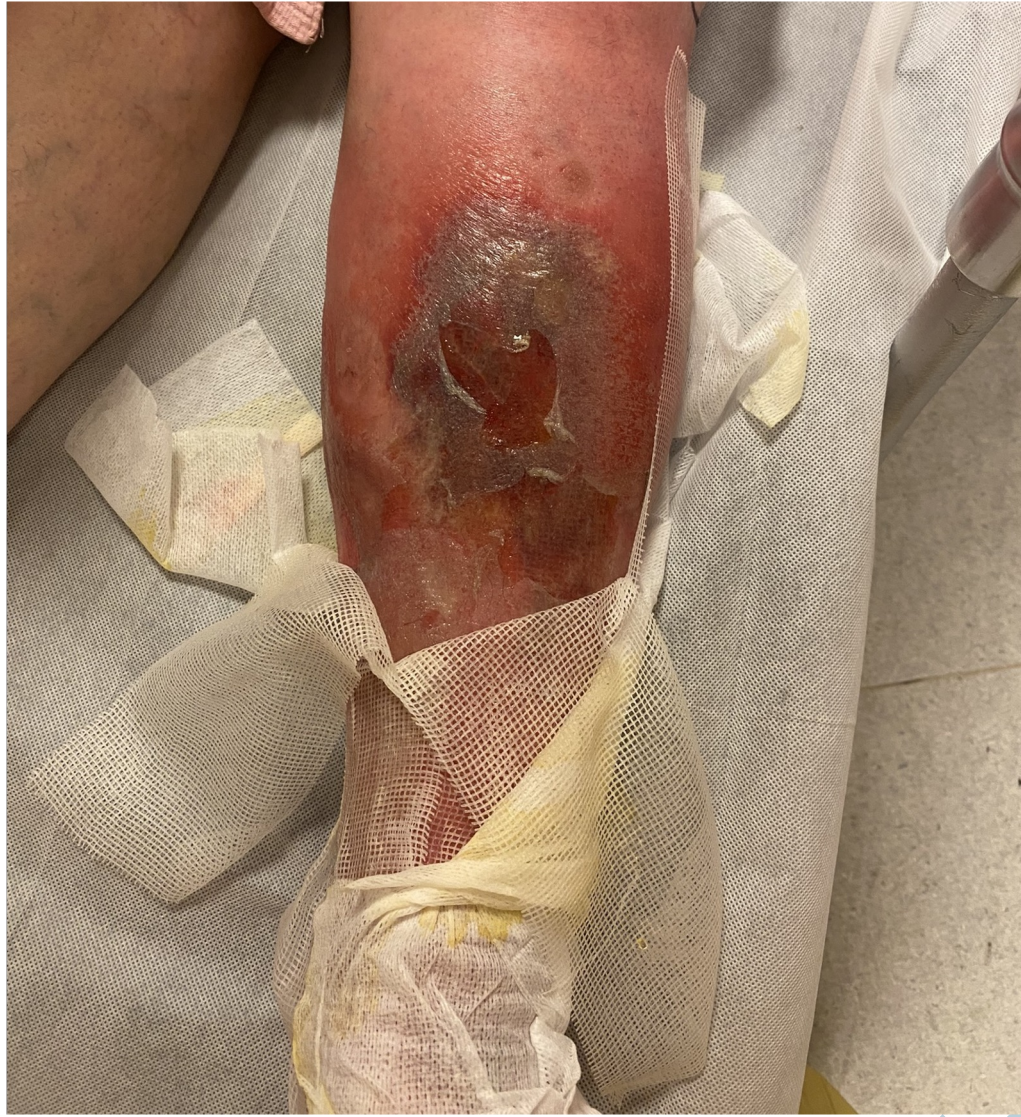SAT-VAT

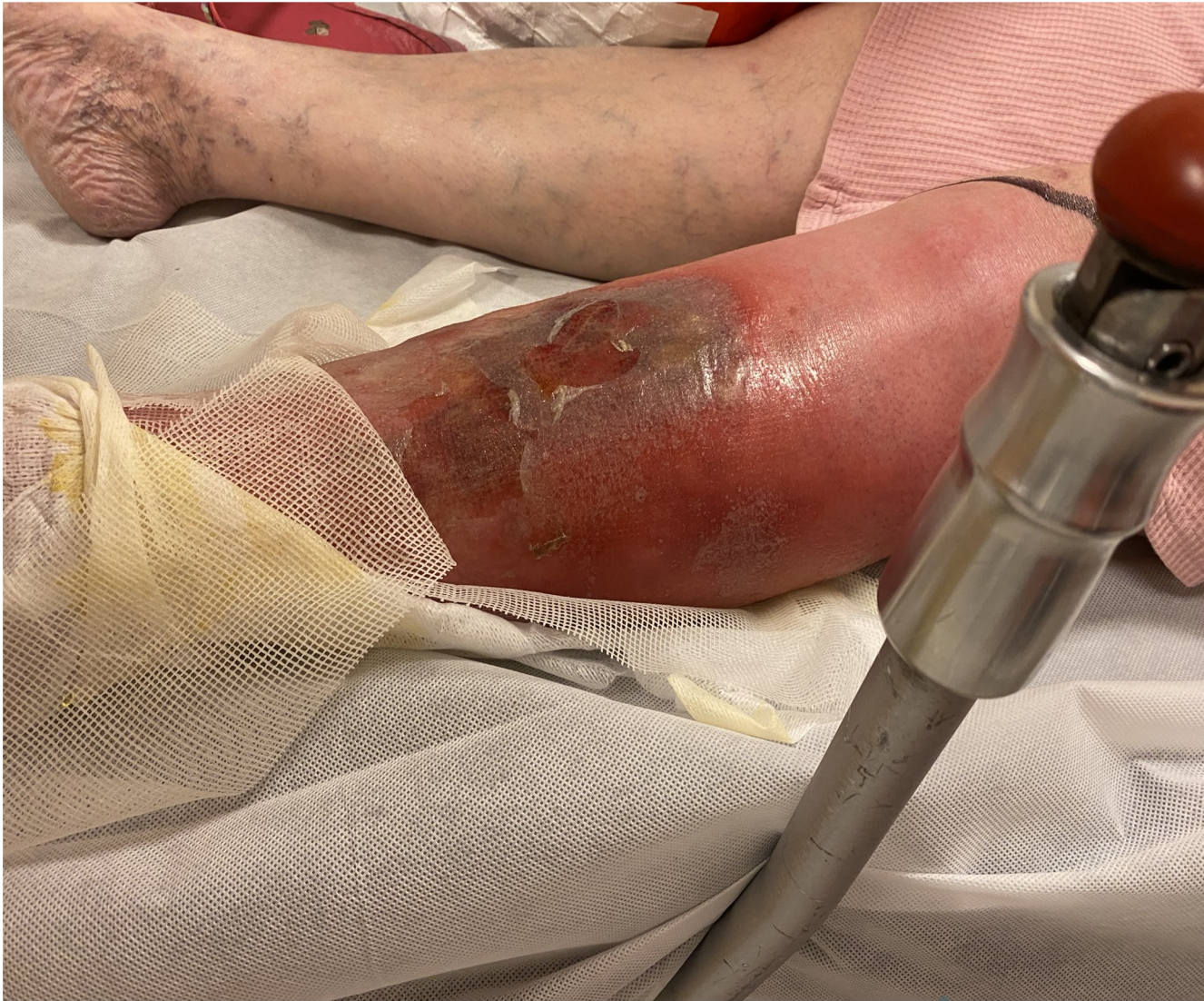

Cas Clinique n° 3

- Madame P. âgée de 66 ans
- Antécédent: HTA, diabète de type 2
- HDM: Depuis 2 jours, douleur du MI gauche
- Paramètres vitaux à l'arrivée au SU: PA 90/60 mmHg, FC 118 bpm, FR 33/min, SpO2: 86% en AA, Glasgow 14, T 39°C





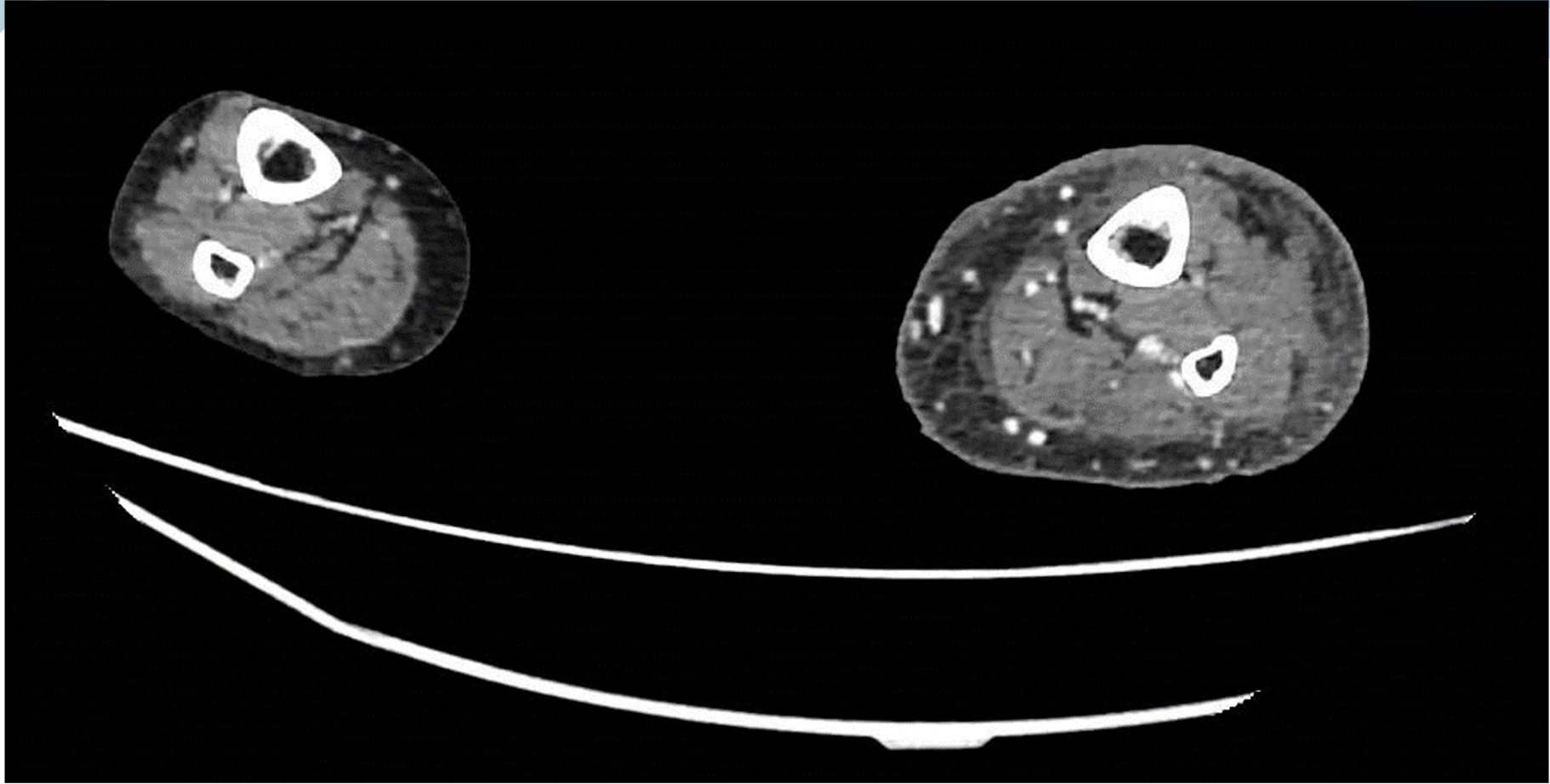


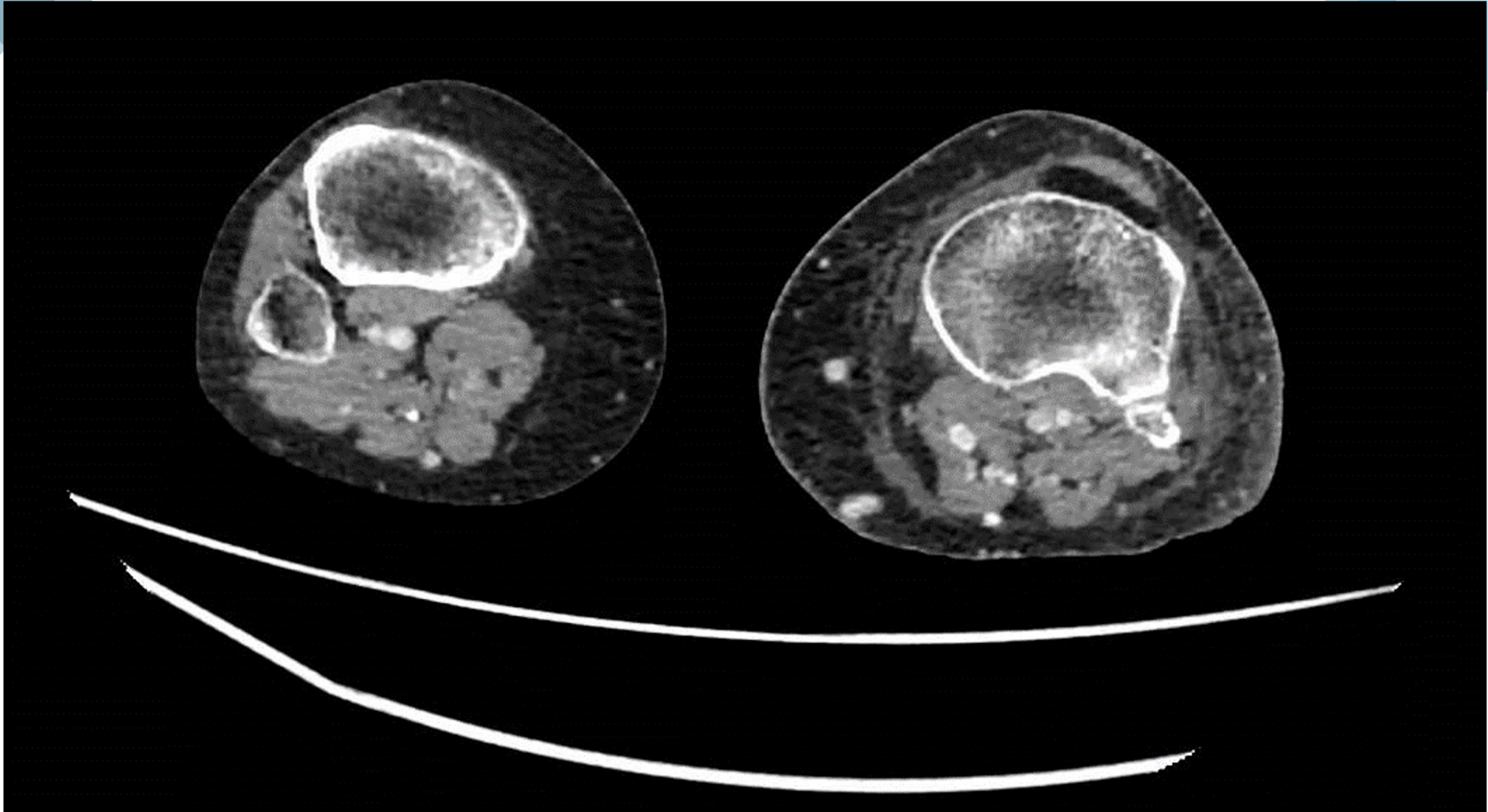
Quel est
votre
diagnostic?



Cas Clinique n° 3

- GDS en AA: ph 7.28, PaCO₂ 38 mmHg, PaO₂:90 mmHg, bicar 22 mmol/l, lactate 4,2
- Leucocytes: 16 000 /mm³
- Hb:10 g/dl
- CRP 370 mg/l
- TP 56%
- CK 2400



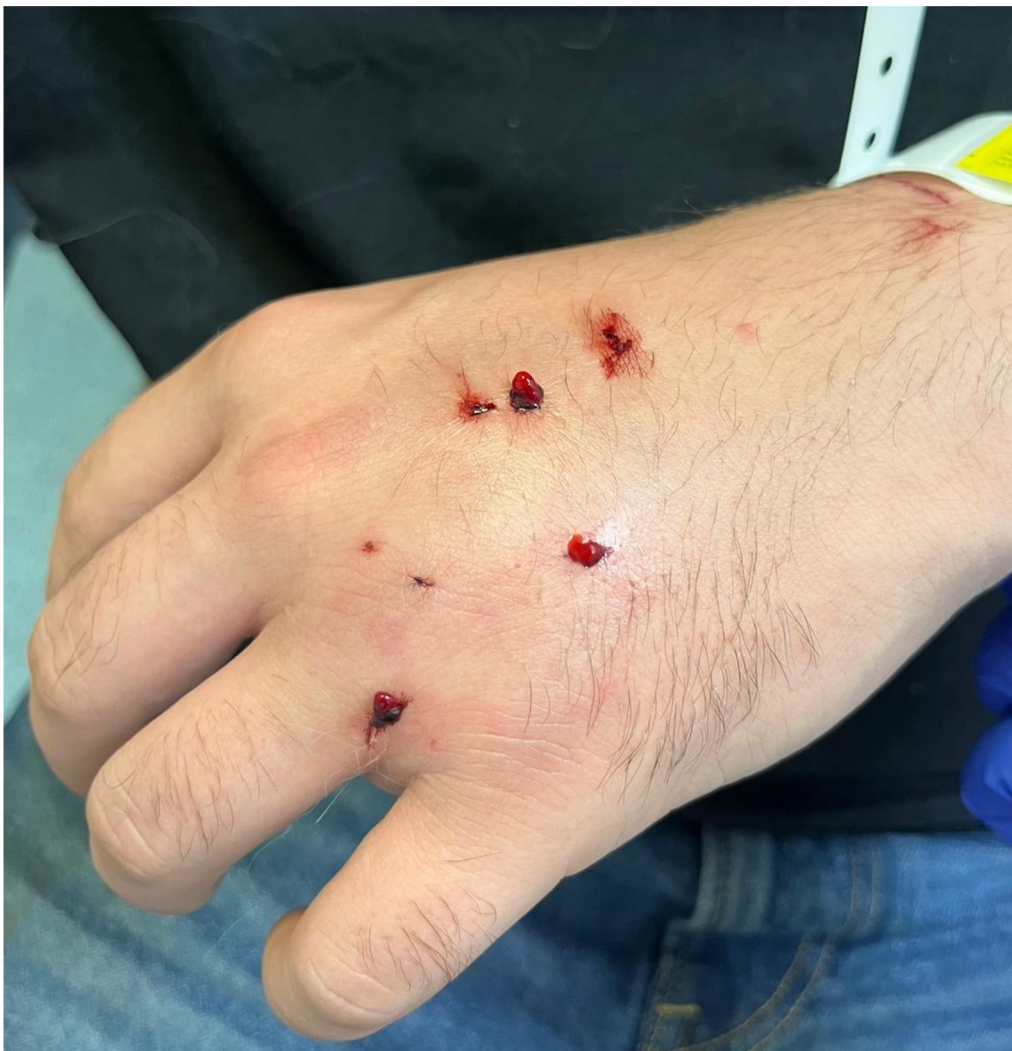

Que
prescrivez-
vous ?



Cas Clinique n° 4

- Monsieur C âgé de 23 ans consulte pour douleur et gonflement de la main après morsure par Tatcher, son chat



Quel est
votre
diagnostic?



Cas Clinique n° 4

- Monsieur C. reçoit un SMS de sa mère lui indiquant son allergie à l'Augmentin®

Que
prescrivez-
vous ?



Qui se cache dans la bouche de Tacher?

Pasteurella multocida

Anaérobies

Pasteurella canis

Streptocoques

Staphylocoques

Capnocytophaga canimorsus,

Il est allergique!!

Plaies aiguës en structure d'urgence

Référentiel de bonnes pratiques

Société française de médecine d'urgence

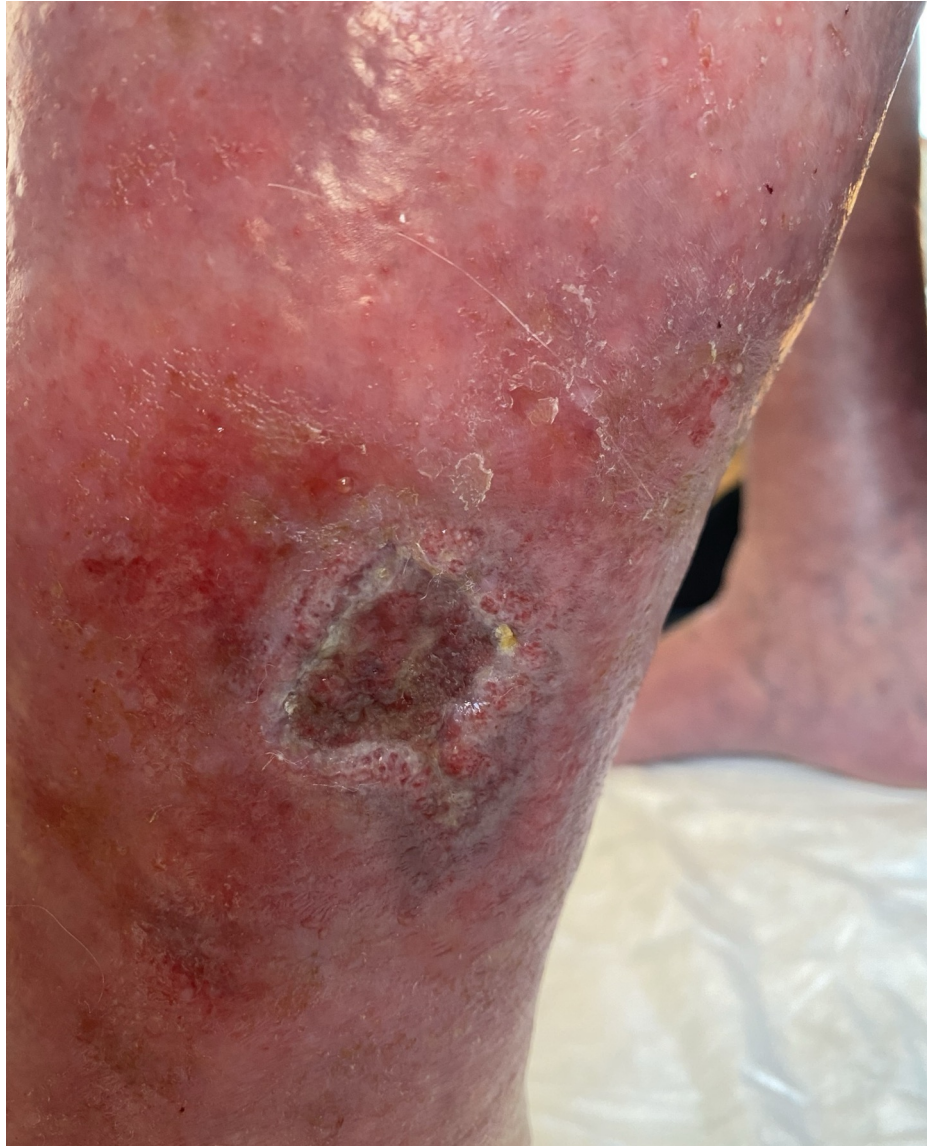2017



<p>Plaies par morsures de mammifères</p> <p><i>Pasteurella, streptocoques, staphylocoques, anaérobies</i></p>	<p>Absence de signe infectieux local / général <i>[traitement préemptif systématique]</i></p>	<p>Protocole 1 : Amoxicilline + acide clavulanique 1 g / 8 heures per os (h, PO)</p> <p><i>Si allergie aux pénicillines :</i> Protocole 2 : au choix Doxycycline 100 mg / 12 h PO</p>	5 jours
	<p>Présence de signes infectieux locaux/ généraux</p>	<p><i>Si cyclines contre-indiquées*</i> <i>ET allergie aux pénicillines :</i> Protocole 3 : au choix Pristinamycine 1 g / 8 h PO Clindamycine 600 mg / 8 h PO Cotrimoxazole 800 mg / 160 mg / 12 h PO</p>	5 jours (à poursuivre si infection compliquée ou évolution défavorable)

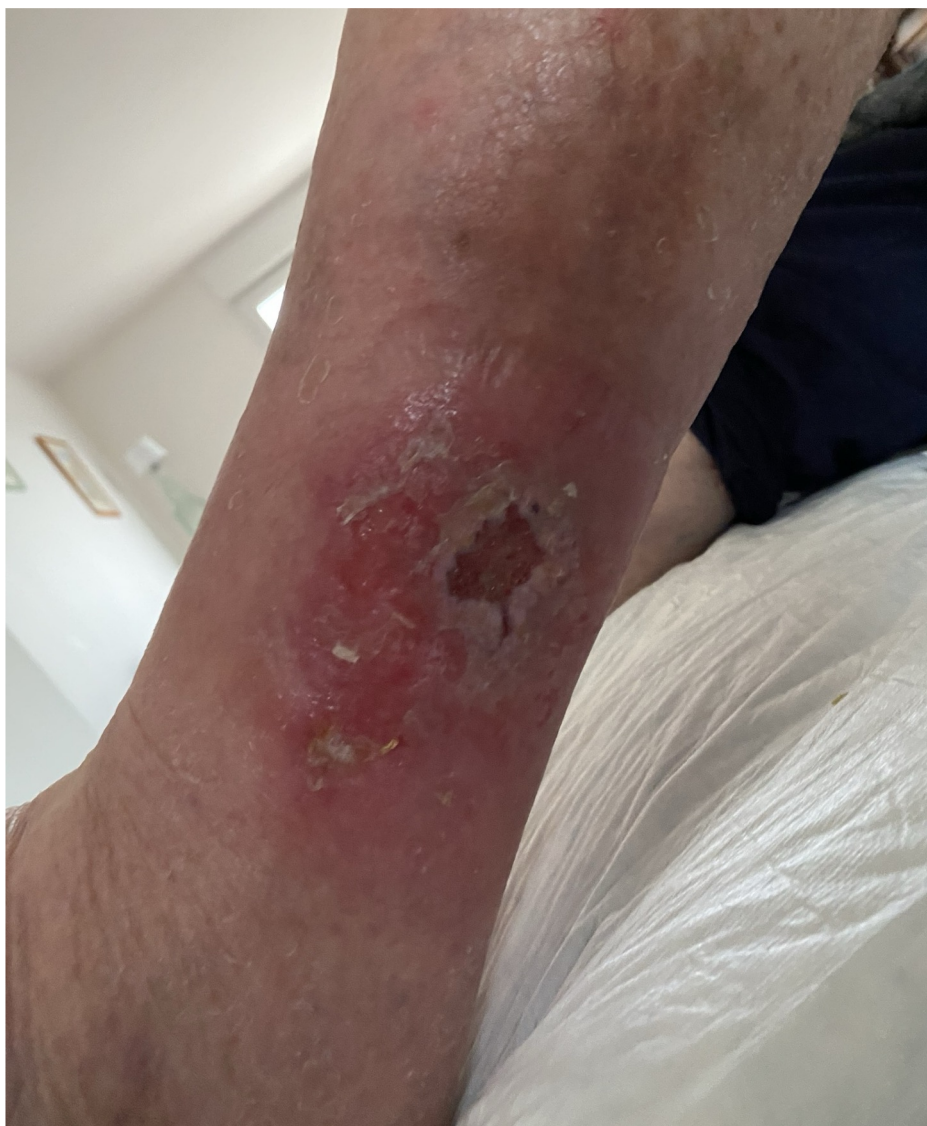Cas Clinique n° 5

- Monsieur A. 85 ans est suivi par une IDE à domicile pour un ulcère veineux
- ATCD: Cardiopathie rythmique appareillée, HTA
- Envoi de la photo au médecin ce jour car inflammatoire



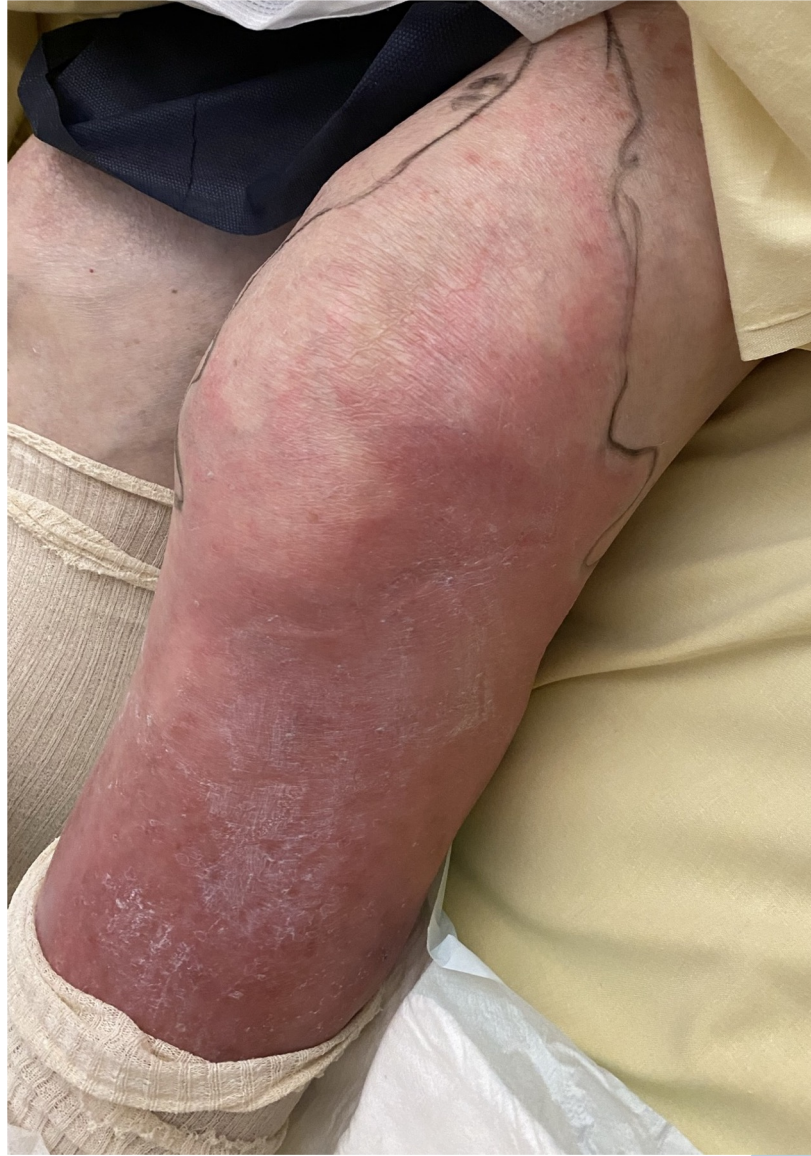Cas Clinique n° 5

- Une semaine plus tard, confusion fébrile et ulcère atone et chaud



Cas Clinique n° 5

- Appel du 15 et transport en ambulance dans un SU dans l'heure suivante.
- Paramètres vitaux à l'arrivée au SU: PA 70/33 mmHg, FC 118 bpm, FR 33/min, SpO2: 86% en AA, Glasgow 14, T 39°C
- Examen clinique: grosse jambe rouge et chaude arrivant jusqu'au genou.
- En cherchant un marqueur constatation d'une extension de l'exanthème.



Quel est
votre
diagnostic?



Cas Clinique n° 5

- En consultant son dossier médical, vous constatez que le patient est nosocomial
- Hospitalisation 5 mois avant pour une endocardite infectieuse sur PM à *S. epidermidis* avec spondylodiscite et arthrite septique épaule droite traitée par cefazoline/daptomycine pendant 6 semaines
- Autonome pour les actes de la vie quotidienne

Que
prescrivez-
vous ?



Critères à considérer

Gravité
=> Sepsis sévère

HDLM
Hospitalisation et ATB récents

Plaie chronique

Bactériologie antérieure : S
épidermidis

Choix de l'ATB

Tazocilline

Cocci G+

Entérobactéries
Dont Pyo

Anaérobies

Daptomycine

Bactéricide

Anti SARM

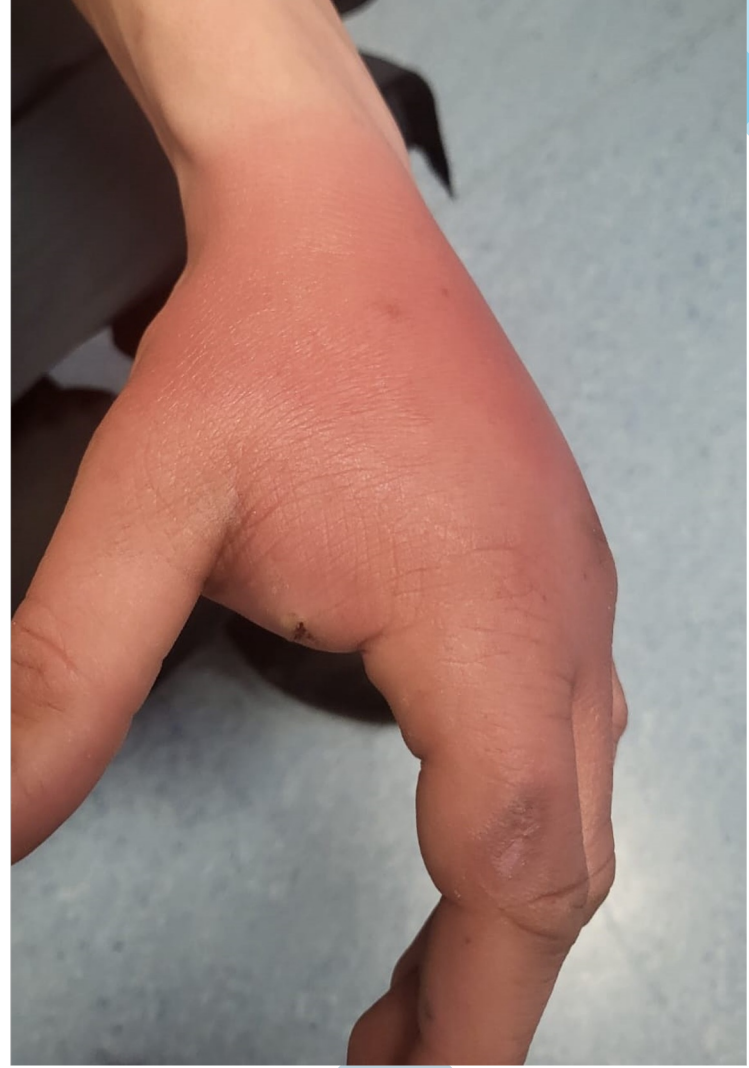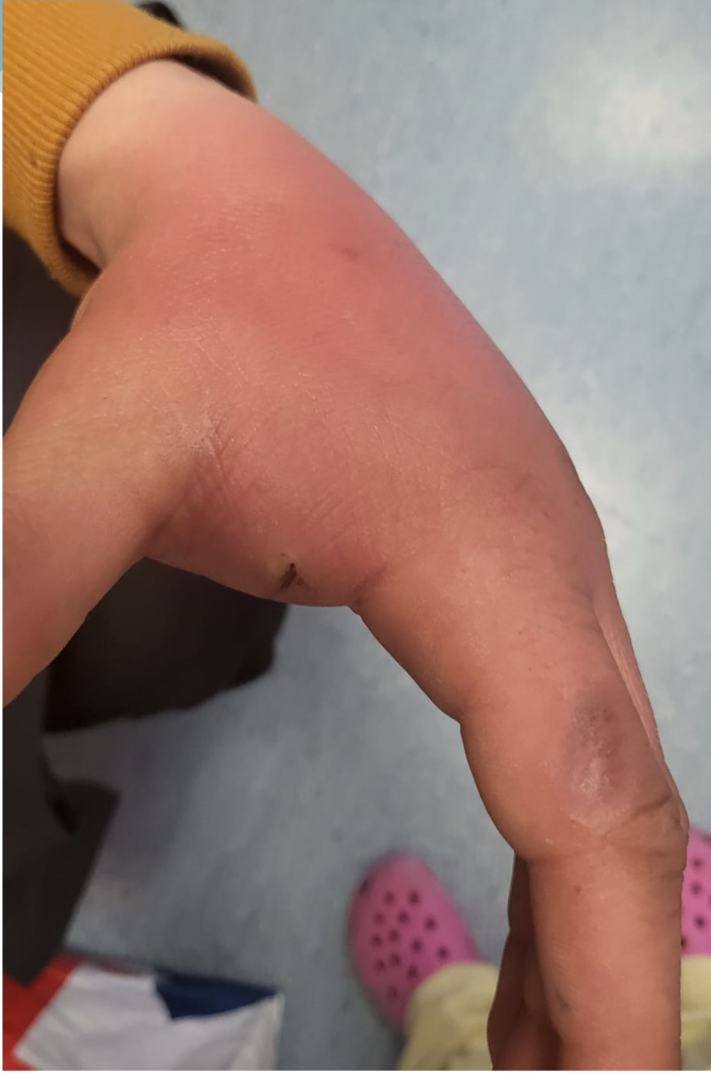Aminosides

Gentamycine

Amikacine

Cas Clinique n° 6

- Monsieur E., 22 ans chute sur du gravier en vélo sans gants il y a 48h
- Pressé il n'a pas lavé sa main ni désinfecté sa plaie
- Consulte dans votre SU pour une grosse main douloureuse



Quel est
votre
diagnostic?

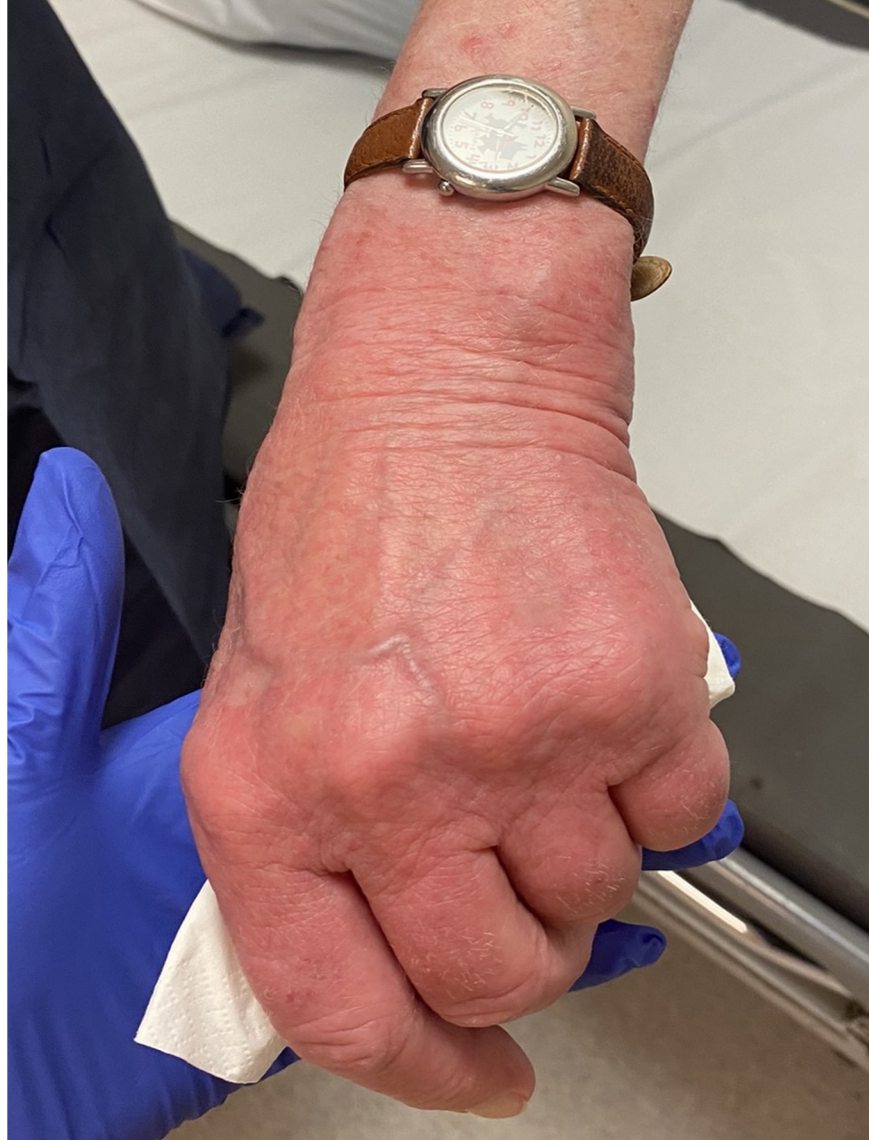

Que
prescrivez-
vous ?



Cas Clinique n° 7

- Mme C 71 ans
- Antécédent: allergie à la pénilline
- HDM: Consulte en urgence pour une éruption febrile 38,3 malgré la pristinamycine depuis 72h
- Examinée par l'externe qui trouve le diagnostic facile

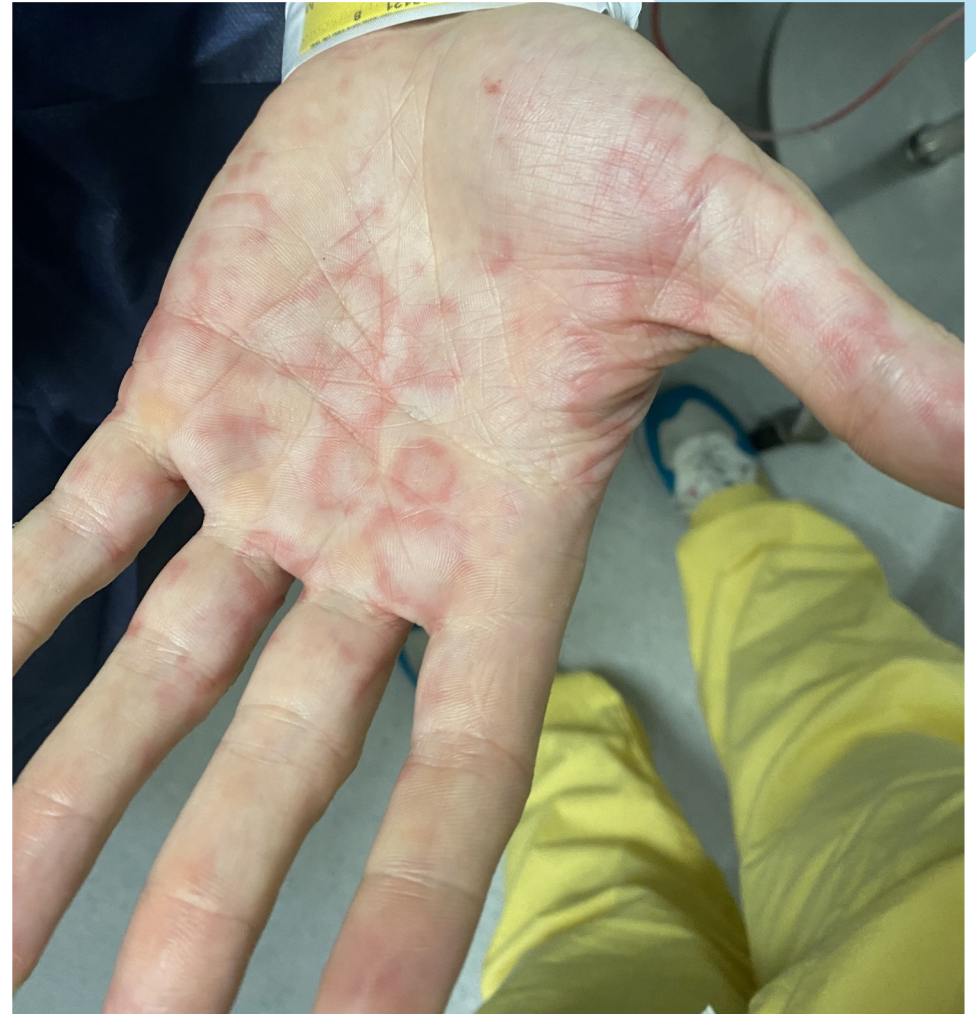
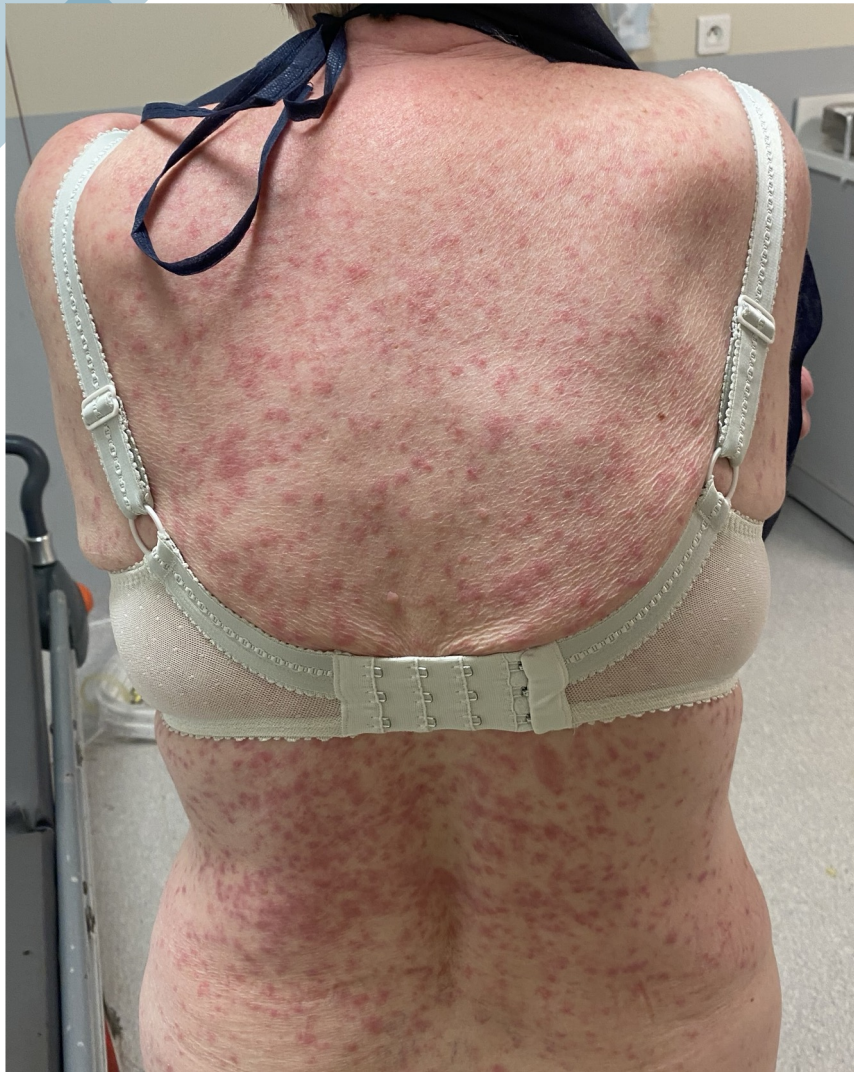
Quel est
votre
diagnostic?



Cas Clinique n° 7

- Vous aller la revoir et vous constatez d'autres lésions
- Pas d'atteinte des muqueuses



Cas Clinique n° 7

- A la reprise de l'interrogatoire: erysipèle avec épine de rosier, pristynamicine prescrite par son médecin traitant prise depuis 72h (9 prises completes)
- Eruption depuis ce jour non pruriginieuse

Cas Clinique n° 7

- Leucocytes: 2 600 /mm³ dont PNN 850/mm³
eosinophiles 1200/mm³
- Hb: 13 g/dl
- CRP: 88 mg/L

- En creusant encore, douleur de l'hallux droit depuis 5 jours, avec prise de colchicine via son époux (MAR de 72 ans en activité)

Quel est
votre
diagnostic?

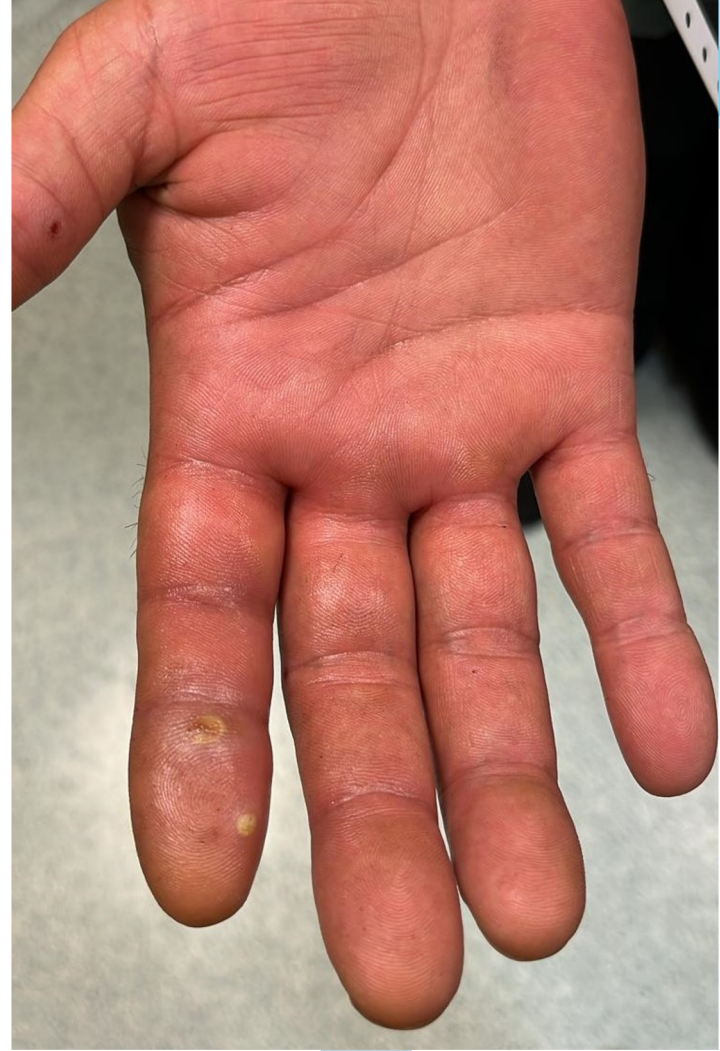
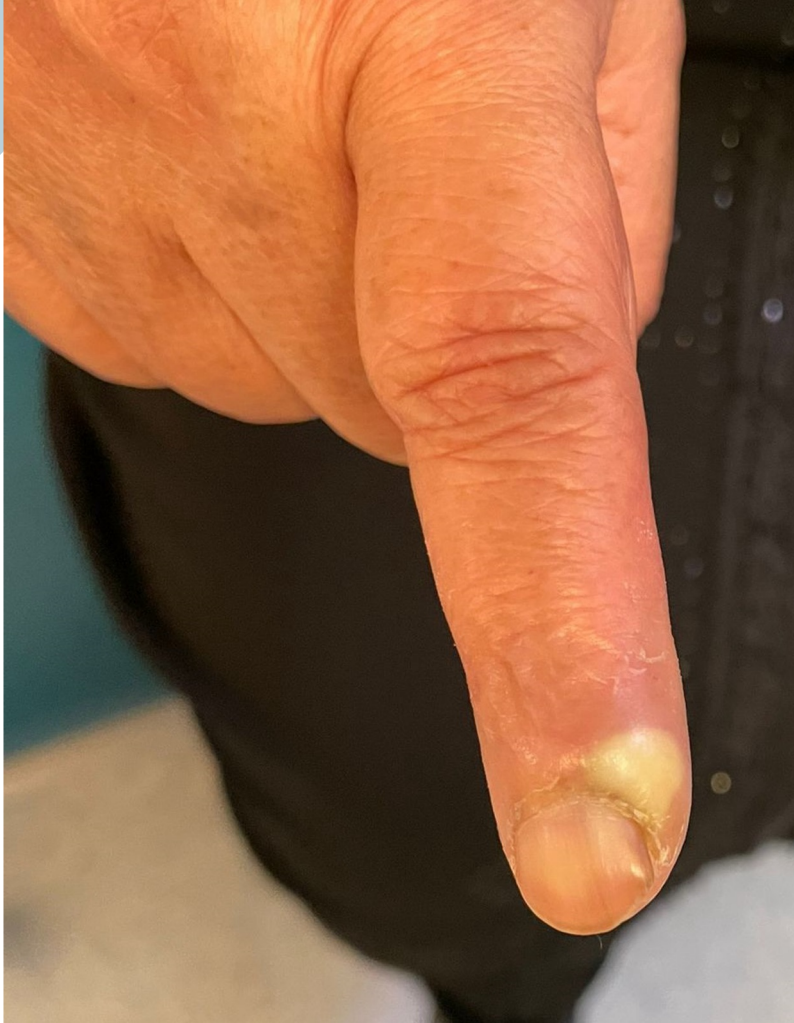
Que
prescrivez-
vous ?



Cas Clinique n° 8

- M. R âgé de 52 ans
- Antécédent: Transplanté renal pour une néphropathie indéterminée
- Dysfonction chronique de son greffon avec creat 180 $\mu\text{mol/L}$ DFG 36mL/min/1,73 m²
- Reconsulte pour mauvaise évolution d'un panaris sous traitement local depuis 48h bien conduit
- Douleur insomnante



Quel est
votre
diagnostic?



Cas Clinique n° 8

- PEC chirurgicale avec phlegmon étendu à la main et abcès des muscles interosseux et thénariens

Que
prescrivez-
vous ?





[Accueil](#)

[Rein ▾](#)

[Ressources ▾](#)

[Articles](#)

[Connexion](#)

[Inscription](#)

[Estimation de la fonction rénale](#)

[Adaptation posologique](#)

[Adaptation posologique](#)

[Toxicité rénale](#)

ÉTABLISSEMENTS DE SANTÉ :

GPR DEVIENT PAYANT

[Cliquez ici pour souscrire à votre abonnement](#)

Articles à la une

Warnings NephroTOX 2024

[Lire l'article](#)

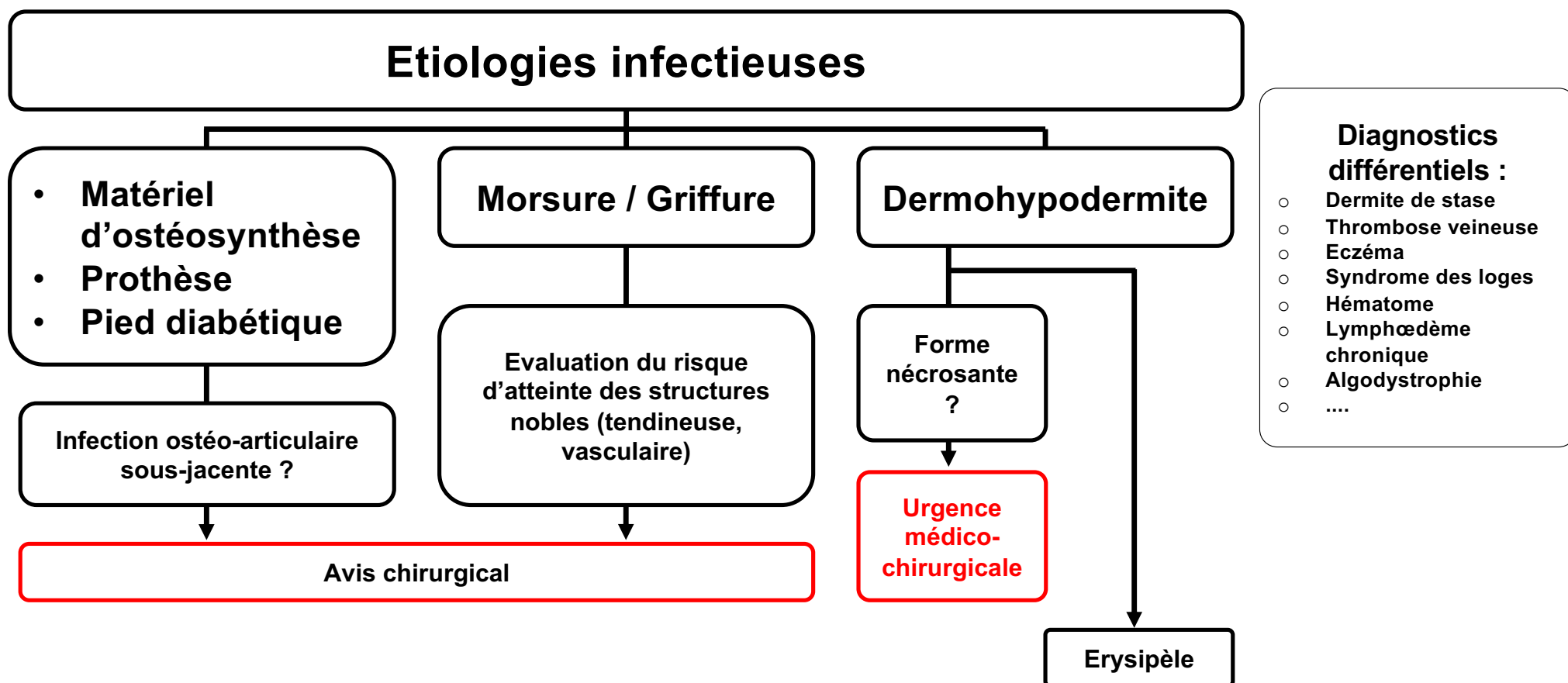


Prise en charge de l'acidose tubulaire rénale distale

[Lire l'article](#)



Orientation diagnostiques devant une grosse jambe rouge aigue



Synthèse antibiotiques

	Antibiotique	Bactérie		
		Strepto	Staph	Anaérobies
Antibiotiques systémiques	Amoxicilline 1 à 1,5g x3/jour	+++		
	Clindamycine 600 mg x3 ou 4/jour	+++	+++	+
	Amox+ ac clav 1g/125mg x3 ou 4/jour	+++	+	+++
	Pristinamycine 1 g x3/jour	+++	+++	
	Roxythromycine 150 mg x2/jour ou autres macrolides	+	+	
Tableau sévère, bactériémie	Amoxicilline 6-12 g/jour IVSE ou 2 g x3-6/jour	+++		
	Cloxacilline 2 g x4 à x6/jour	+	+++	+/-
	Cefazoline 6 g/jour IVSE ou 2g x3/jour	+	+++	+/-
Atteinte nécrosante?	Couvrir staph, strepto et anaérobies. Exemple pour une infection communautaire : (Amoxicilline 1g / Acide clavulanique 125 mg + Clindamycine 600 mg) x3/jour	+++	+++	+++



Merci!!

