

Cas clinique 3

DESC Maladies Infectieuses et Tropicales

Jeudi 17/09/2020

Cas clinique 3 : La dent « pendante »

Monsieur RC, 79 ans

Motif d'hospitalisation : Prise en charge d'une ostéonécrose de la mandibule droite.

Antécédents Médicaux : Retraité, ancien chirurgien-dentiste.

- Rhizarthrose bilatérale - Péritonite sur sigmoïdite en 1995
- Tachycardie supraventriculaire (cordarone, bisoprolol) - Hernie inguinale, Chirurgie canal lombaire (
- VOLTARENE chaque jour +/- patch de FENTANYL (12,5mg/25mg), AUGMENTIN 3g/j

Histoire de la maladie

fin décembre 2016 : Douleur vive au niveau de la dent 47. Cabinet dentaire à Yaoundé : dent dévitalisée et anesthésie locale.

- Apparition dans les 36h d'un trouble de la sensibilité cutanée de l'hémi lèvre inférieure (signe de Vincent) + cellulite mandibulaire.

Extraction de la dent + mise sous AUGMENTIN 3g/j pendant un mois et VOLTARENE.

Retour en France en mars 2017 : Persistance d'une douleur et d'une anesthésie. Consulte un collègue et poursuite de l'AUGMENTIN 1g/j

- Panoramique dentaire : perte de substance en flamme au niveau mandibulaire.

Avril 2017 : majoration de la douleur et tuméfaction

Question 1 : Quelle est votre prise en charge ?

Biopsie de la lésion mandibulaire : *Streptococcus constellatus* multisensible.

Question 2 : Que pensez-vous du résultat de la ponction ?

Augmentin 1g x 3/j pour une durée minimum de 6 semaines.

Juillet 2017 : persistance d'un écoulement et d'une tuméfaction mandibulaire

Majoration de l'insuffisance rénale

TDM : majoration de l'ostéite, découverte carcinome médullaire de la thyroïde

Question 3 : Quel est votre conduite thérapeutique ?

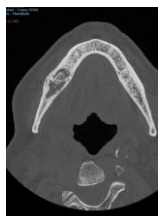
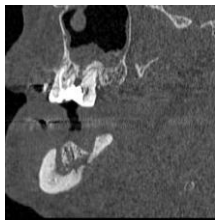
Biopsie muqueuse malpighienne:

- Anatomopathologie :
 - Inflammation subaiguë chronique modérée non spécifique
 - Absence de contingent tumoral décelable.
- Microbiologie (1 prélèvement) : *Pseudomonas aeruginosa* sensible à la Ciprofloxacine

Question 4 : Que pensez-vous du résultat de la biopsie ?

Janvier 2018 : persistance de la douleur et de la tuméfaction mandibulaire

Question 5 : Quelle est votre conduite thérapeutique ?



Chirurgie maxillo-faciale : Culture : *Actinomyces israelii*

Question 6 : Quelle est votre conduite thérapeutique ?