



Quizz photos (pré-test / post-test)

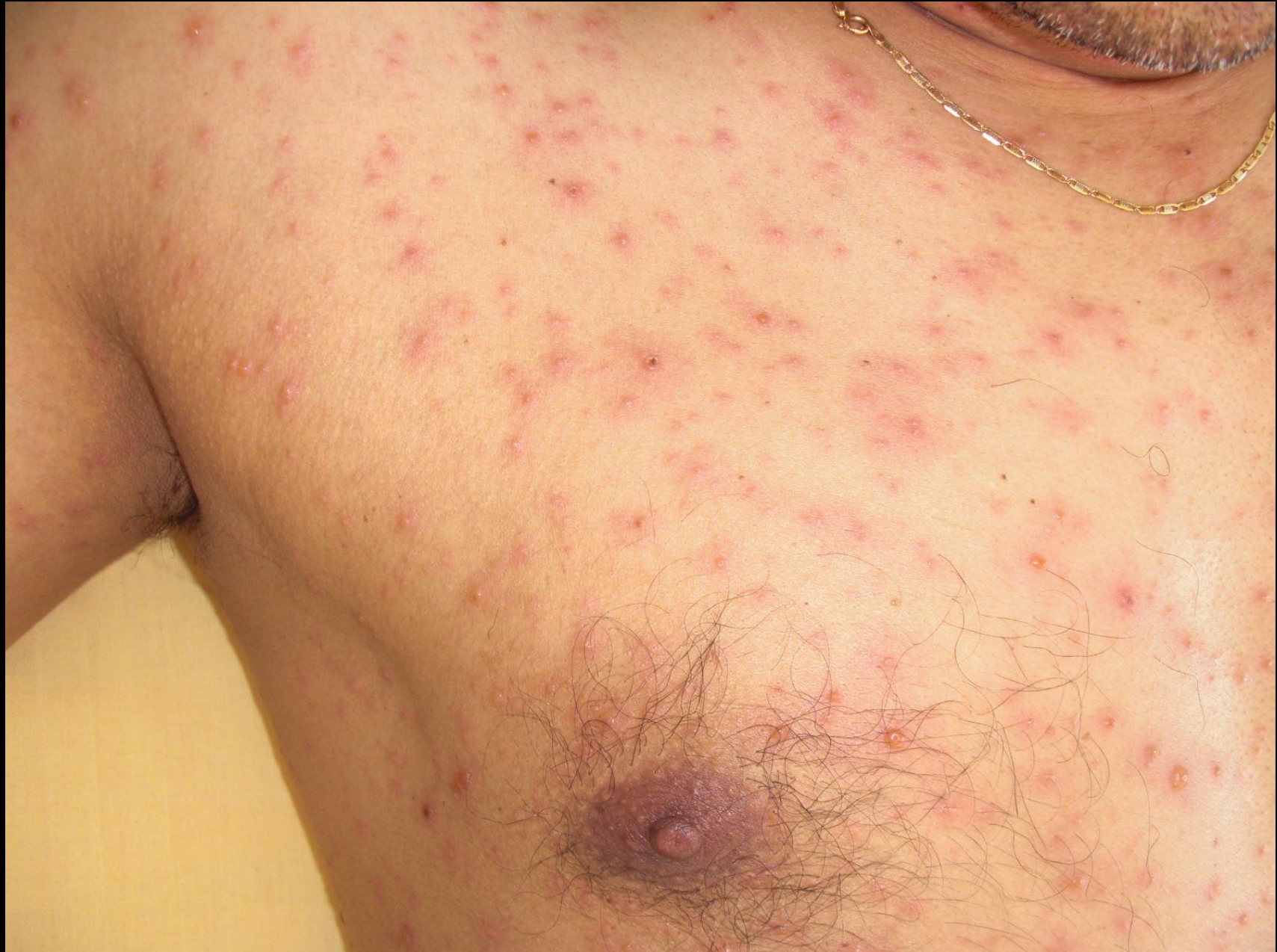Séminaire de DES-C de Maladies Infectieuses et Tropicales
Thématique n°9 – Infections cutanées et maladies d'inoculation

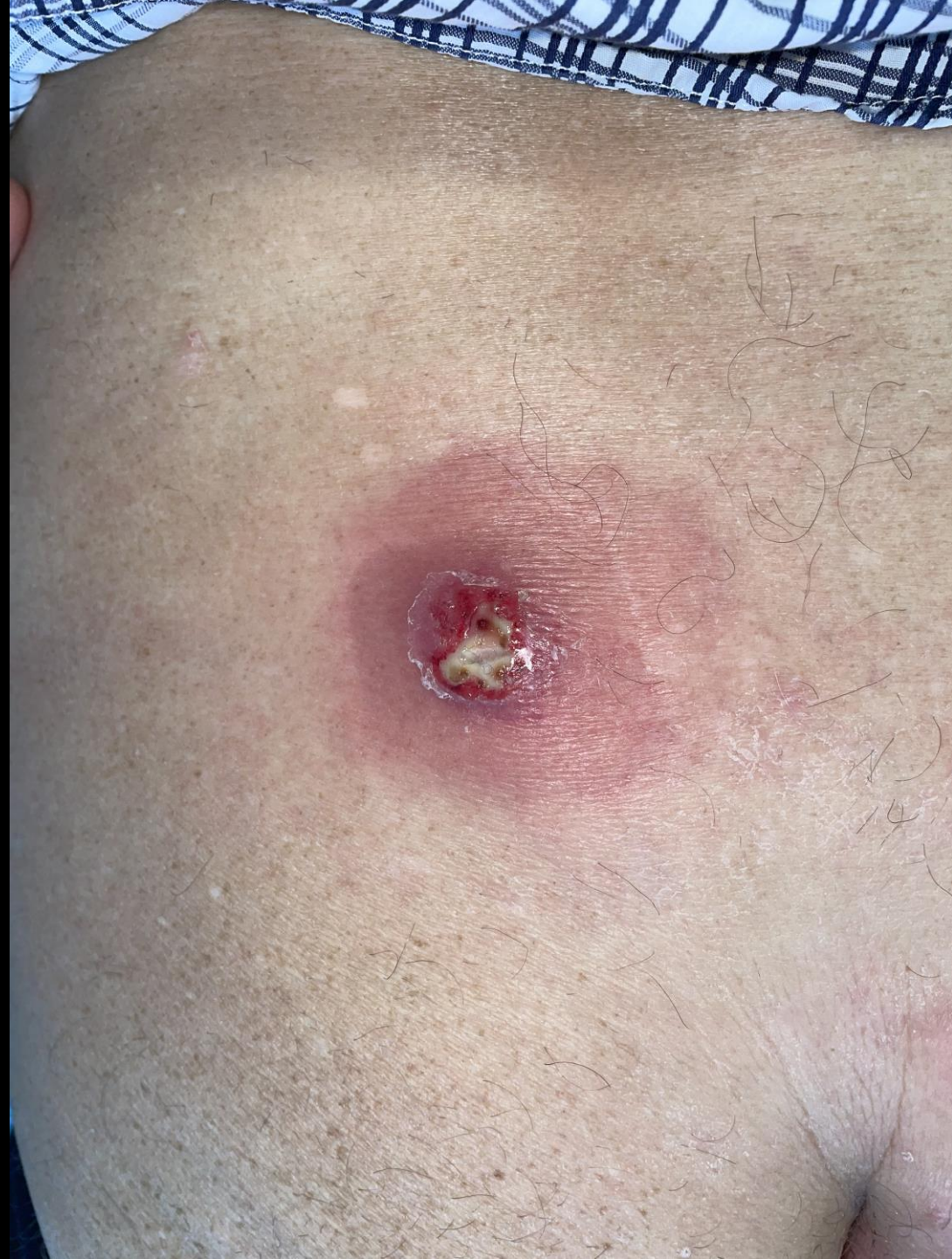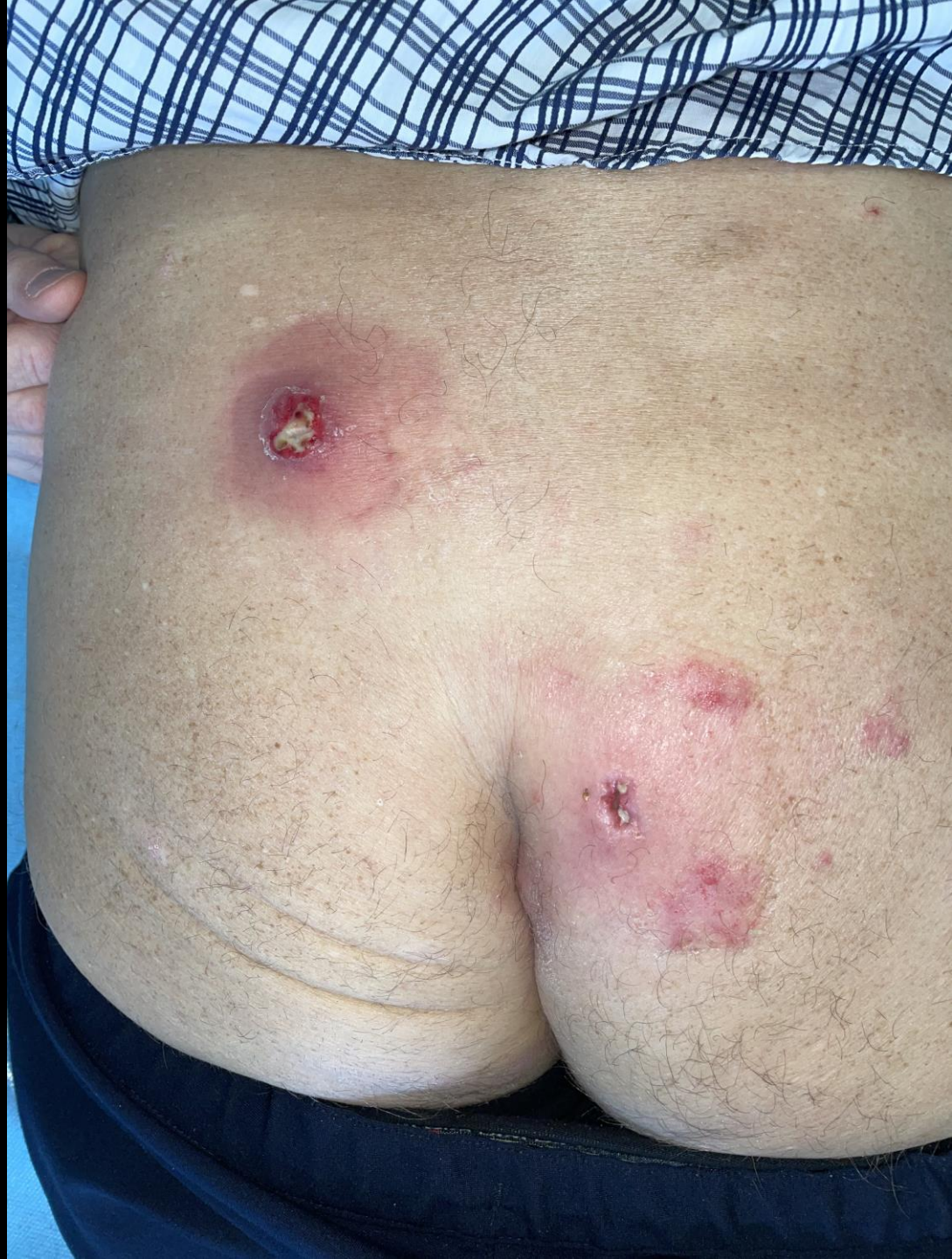Mars 2024

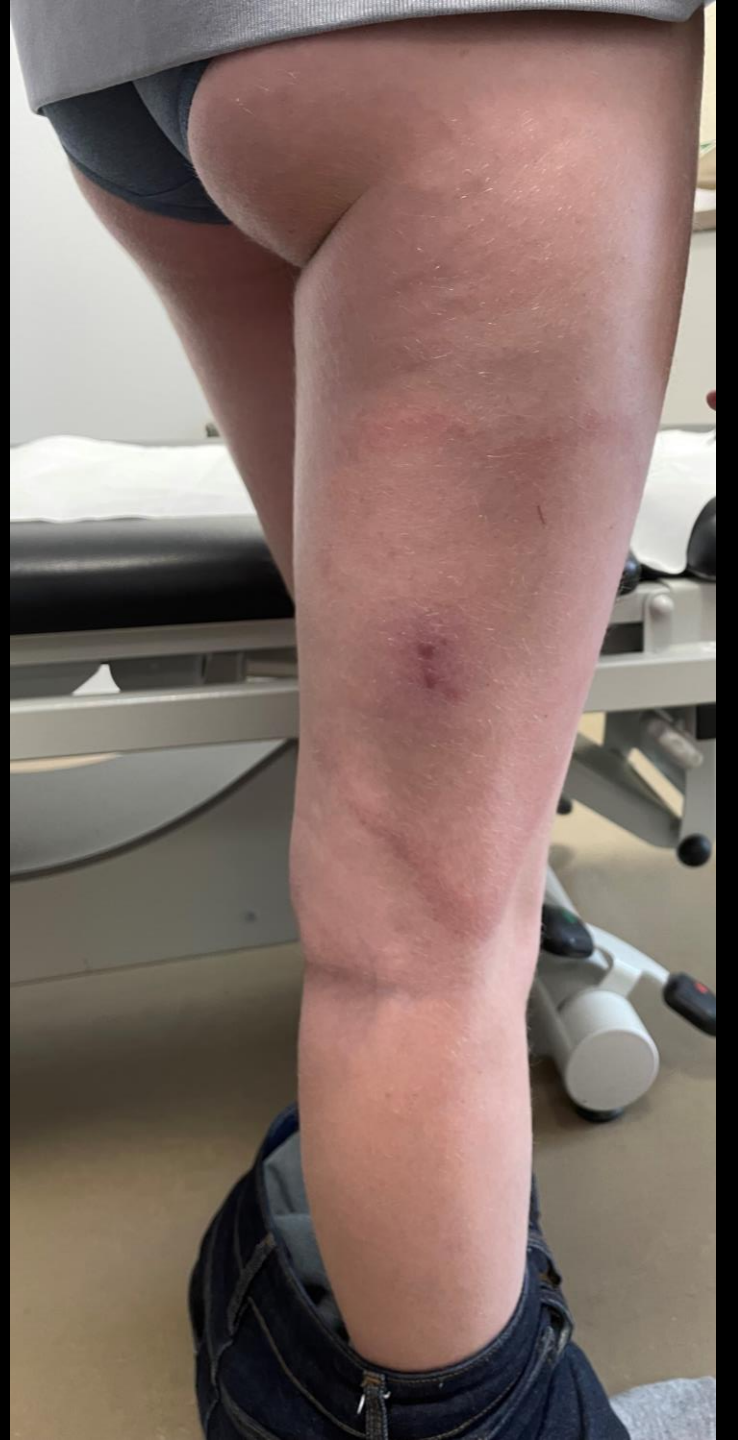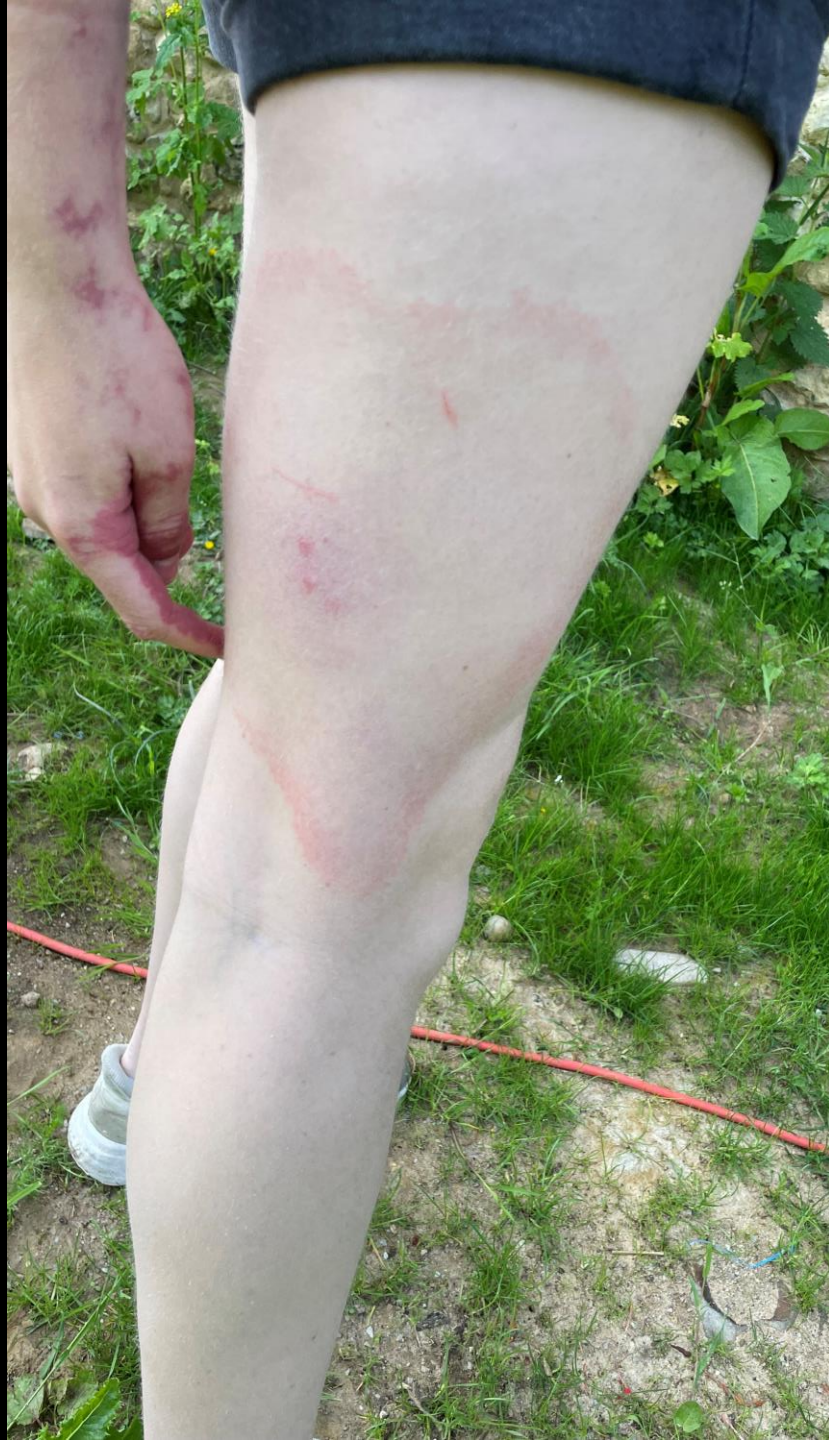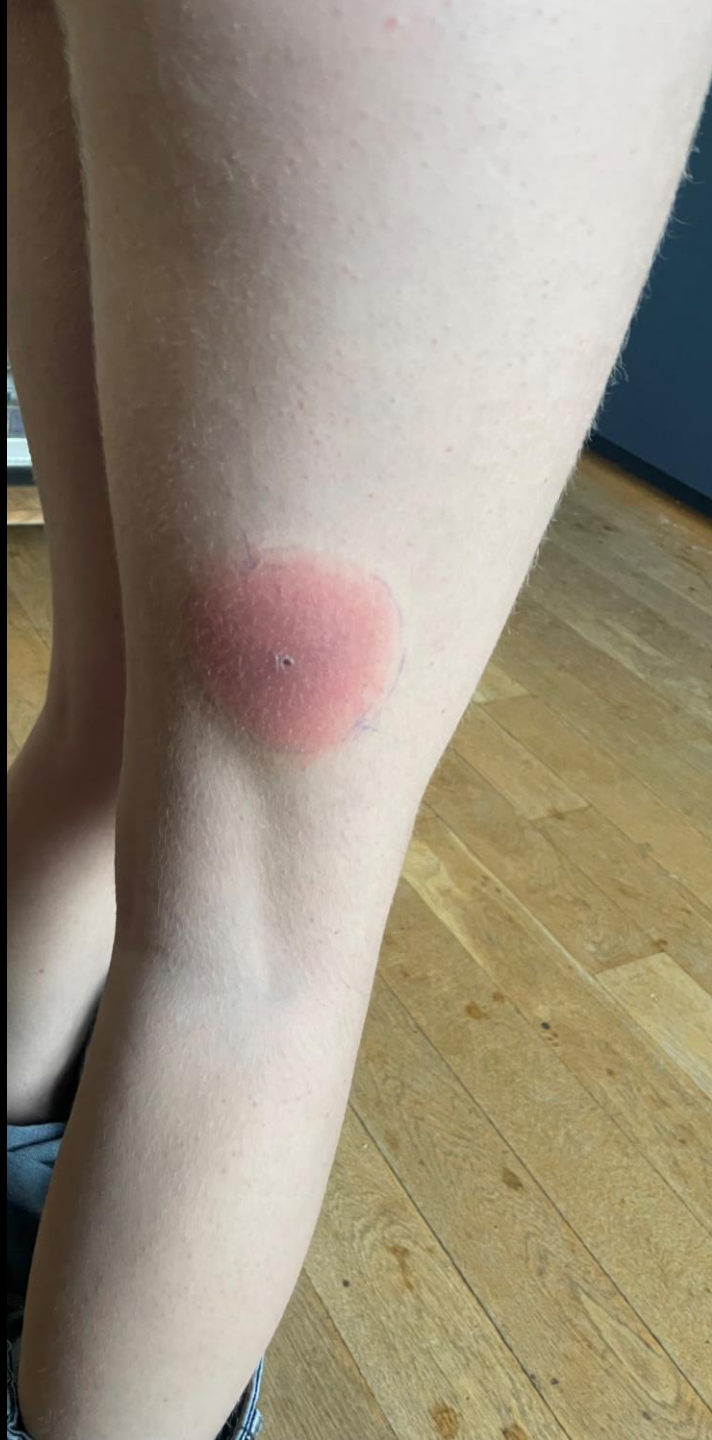Romain PAUCH

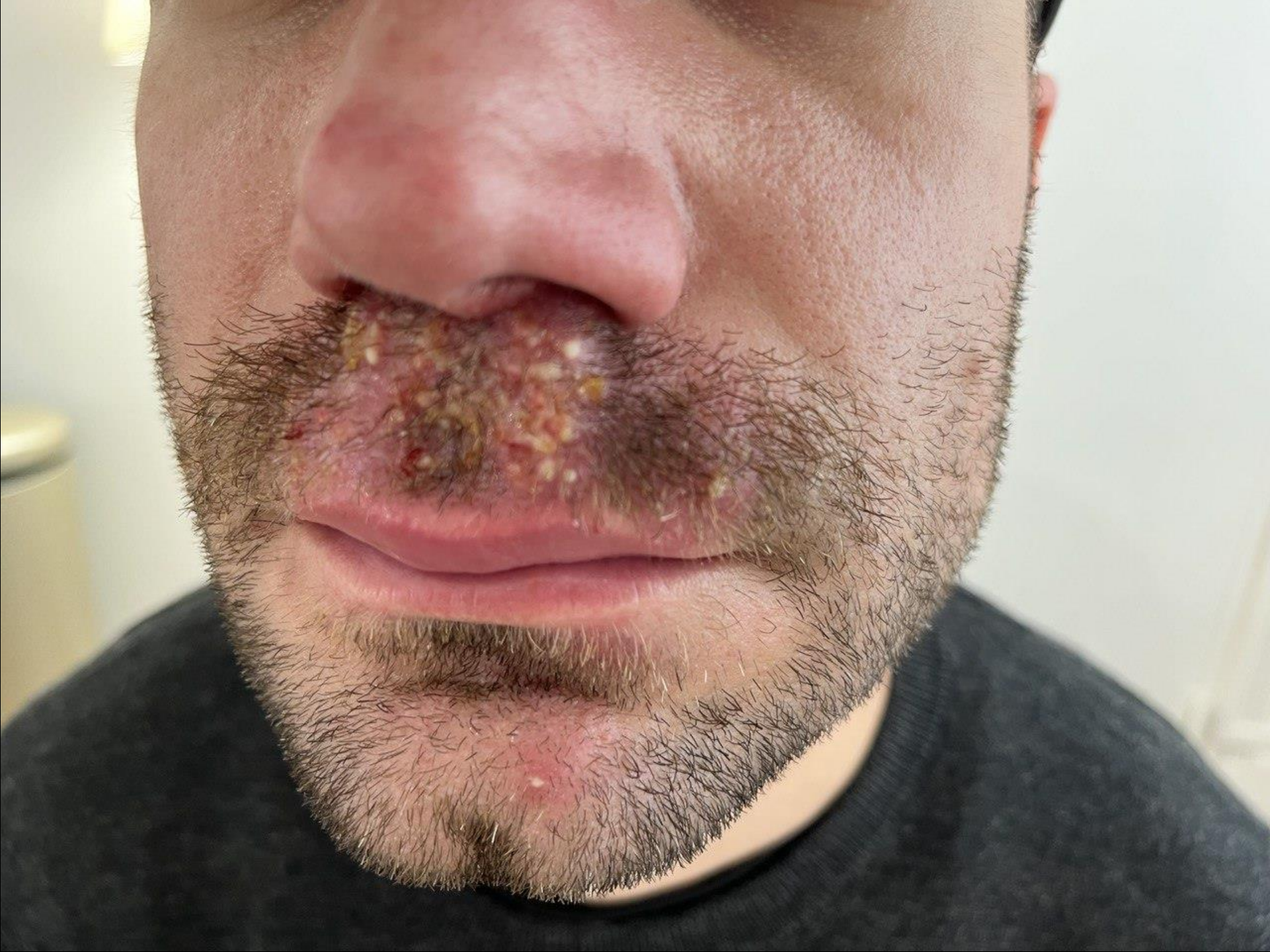Service des Maladies Infectieuses et Tropicales
Hôpital Pitié-Salpêtrière, AP-HP

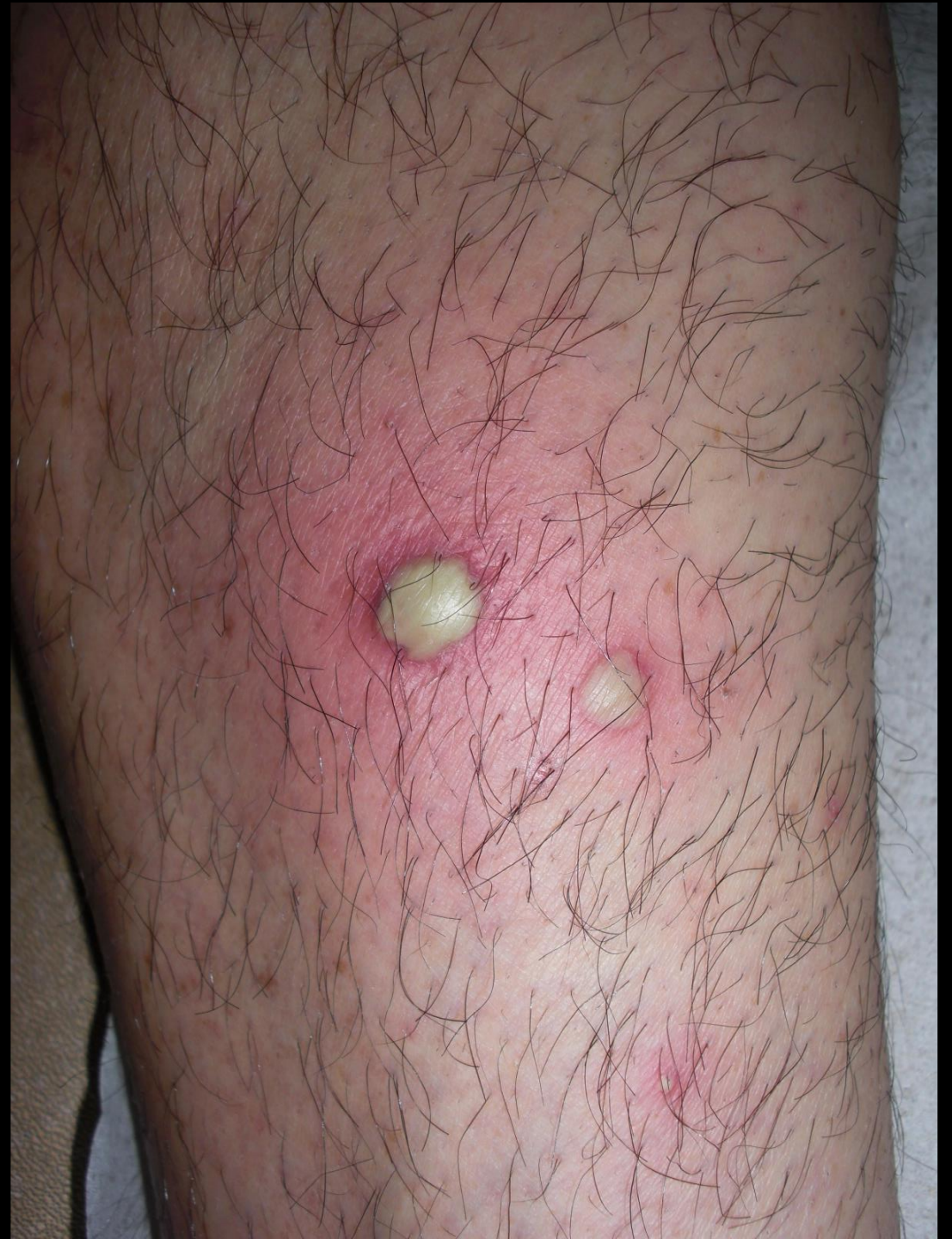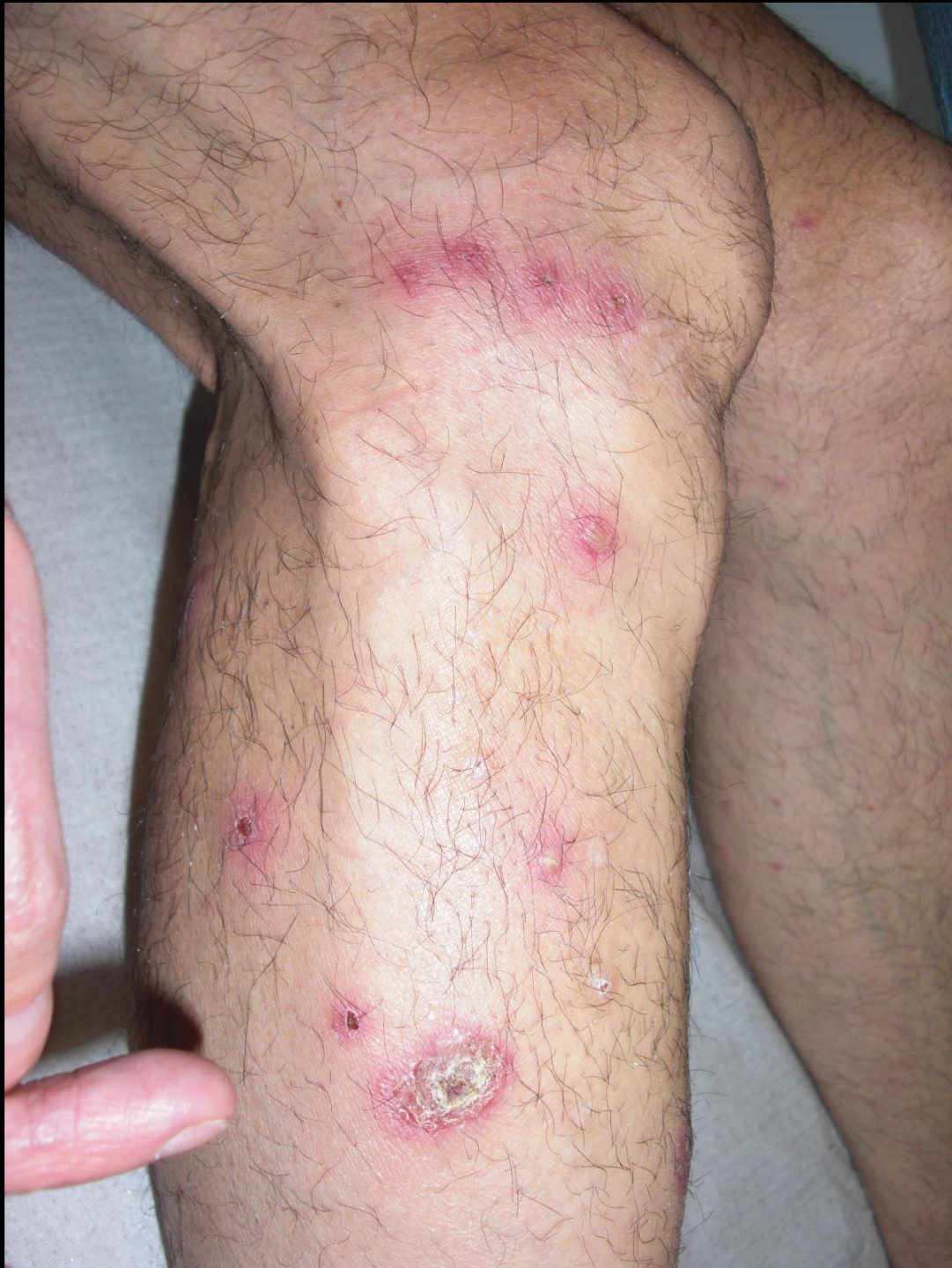Institut Pierre Louis d'Epidémiologie et de Santé Publique (iPLESP)
INSERM UMR-S 1136

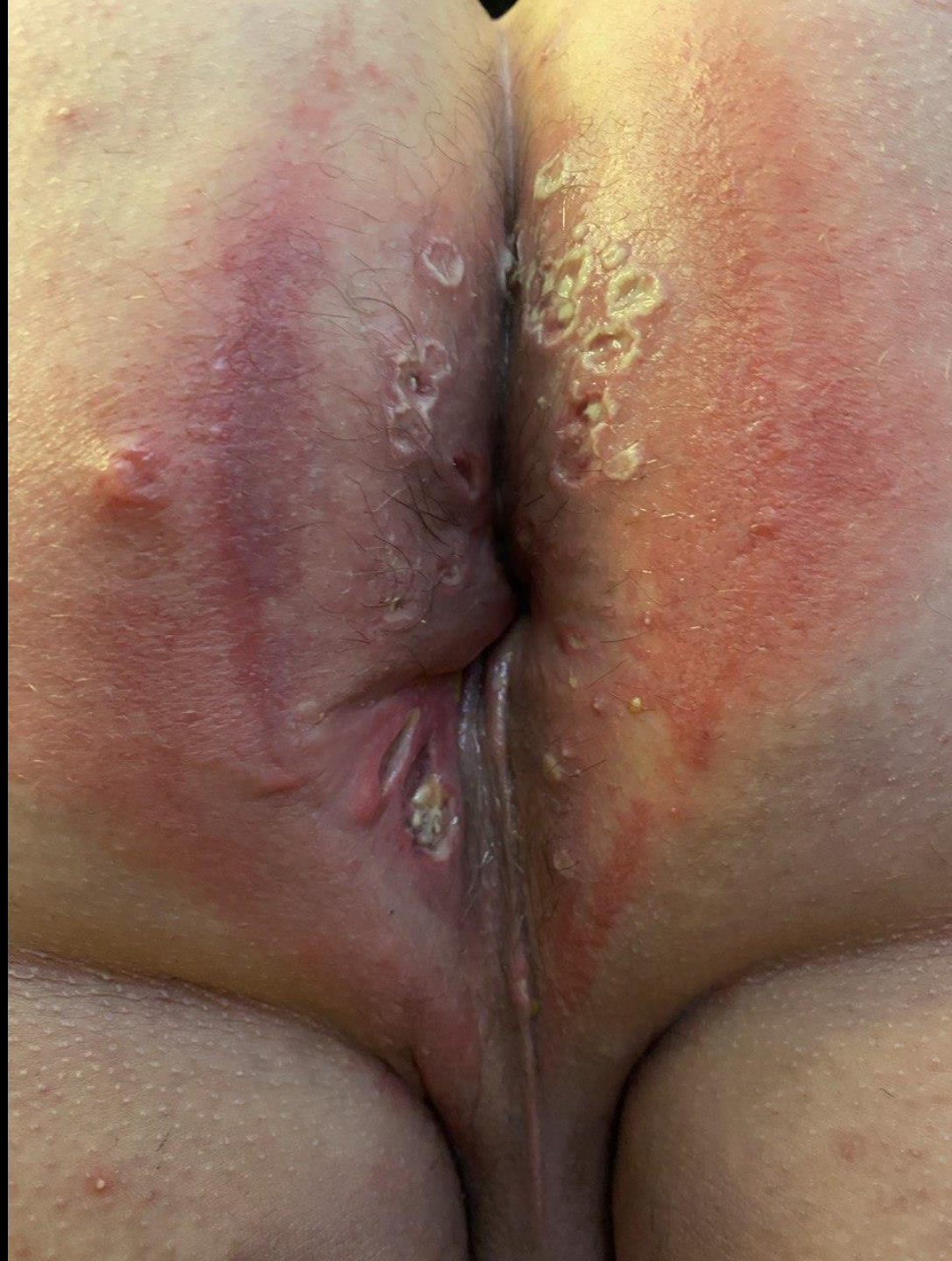

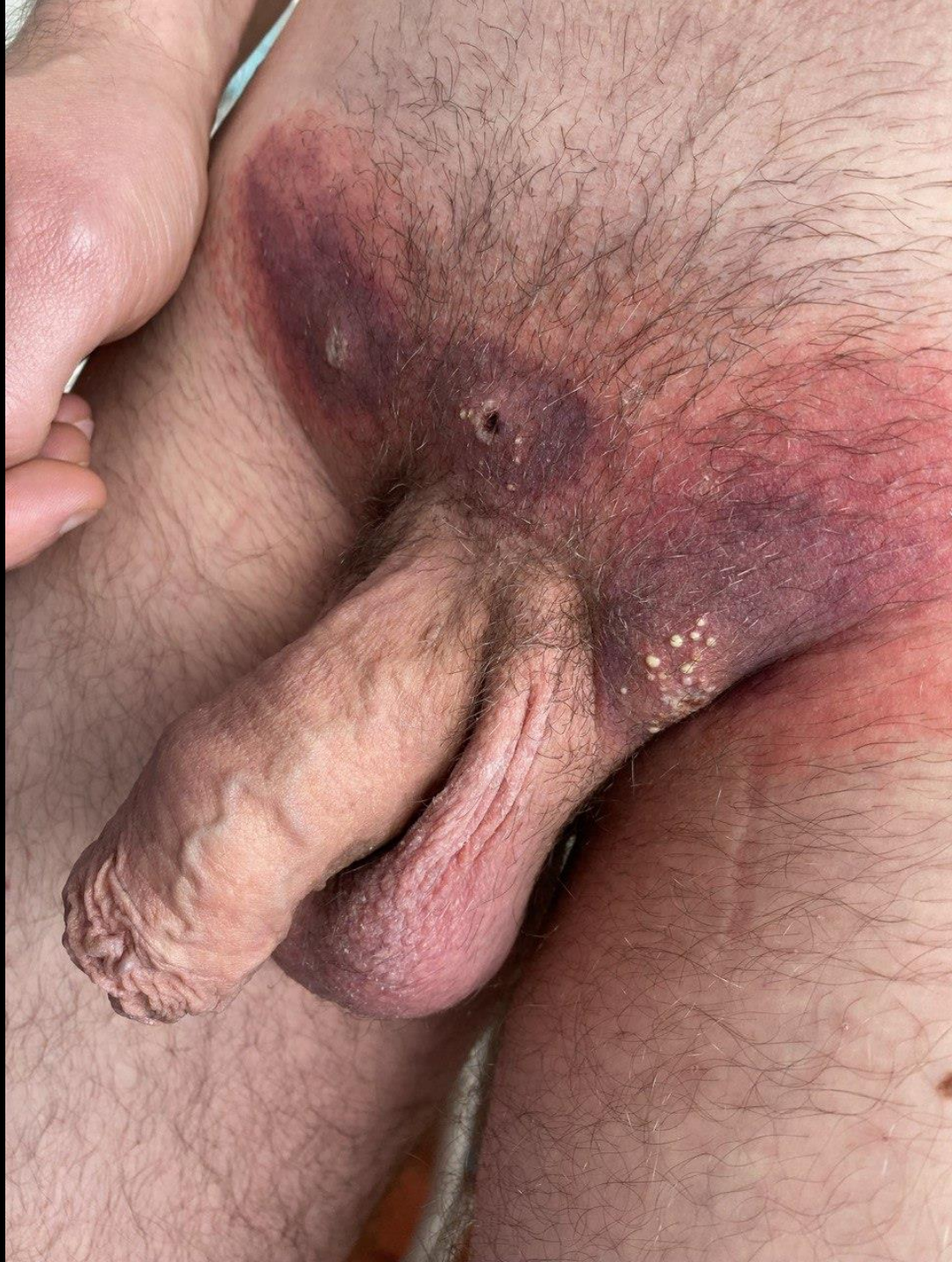



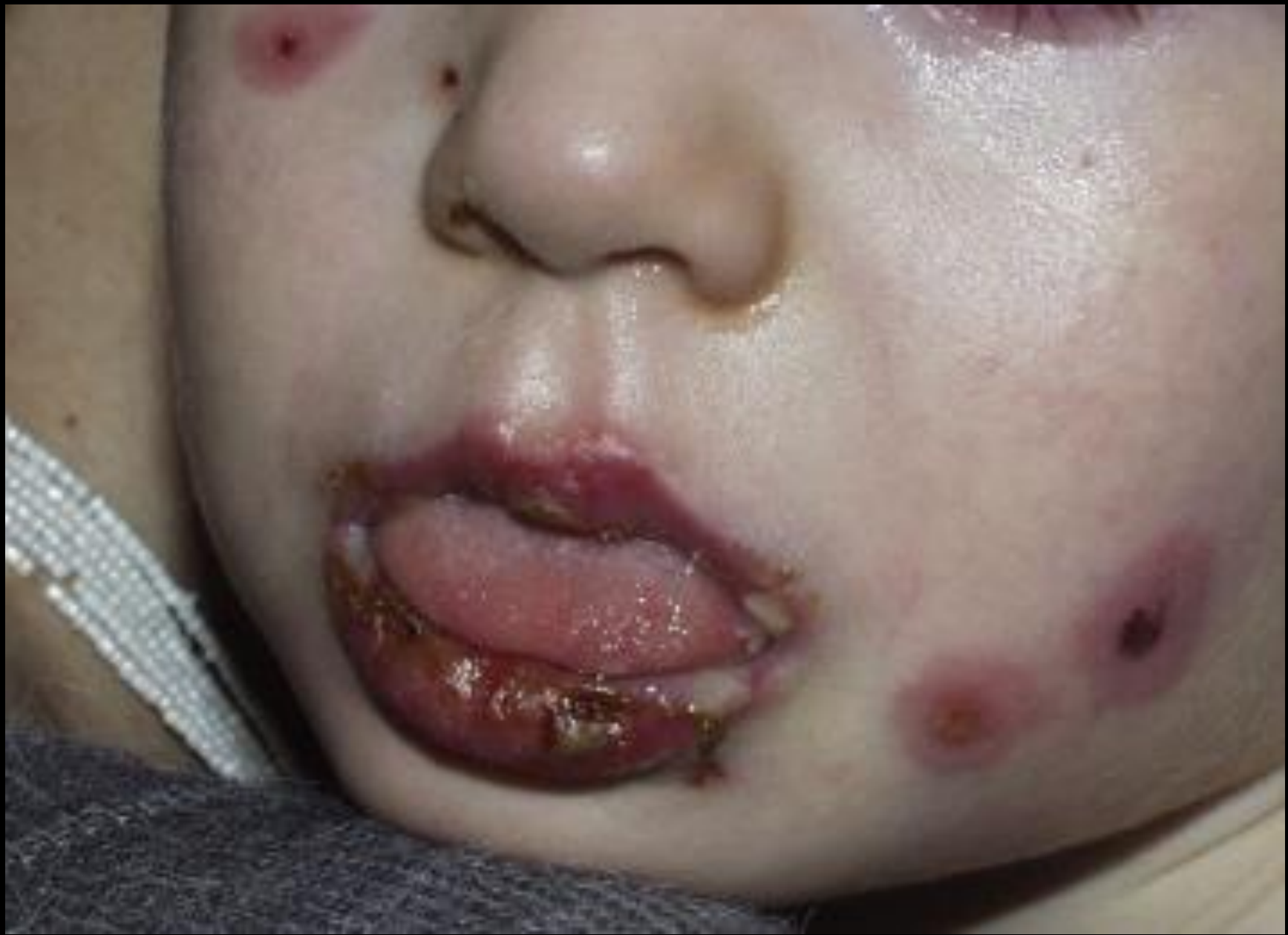


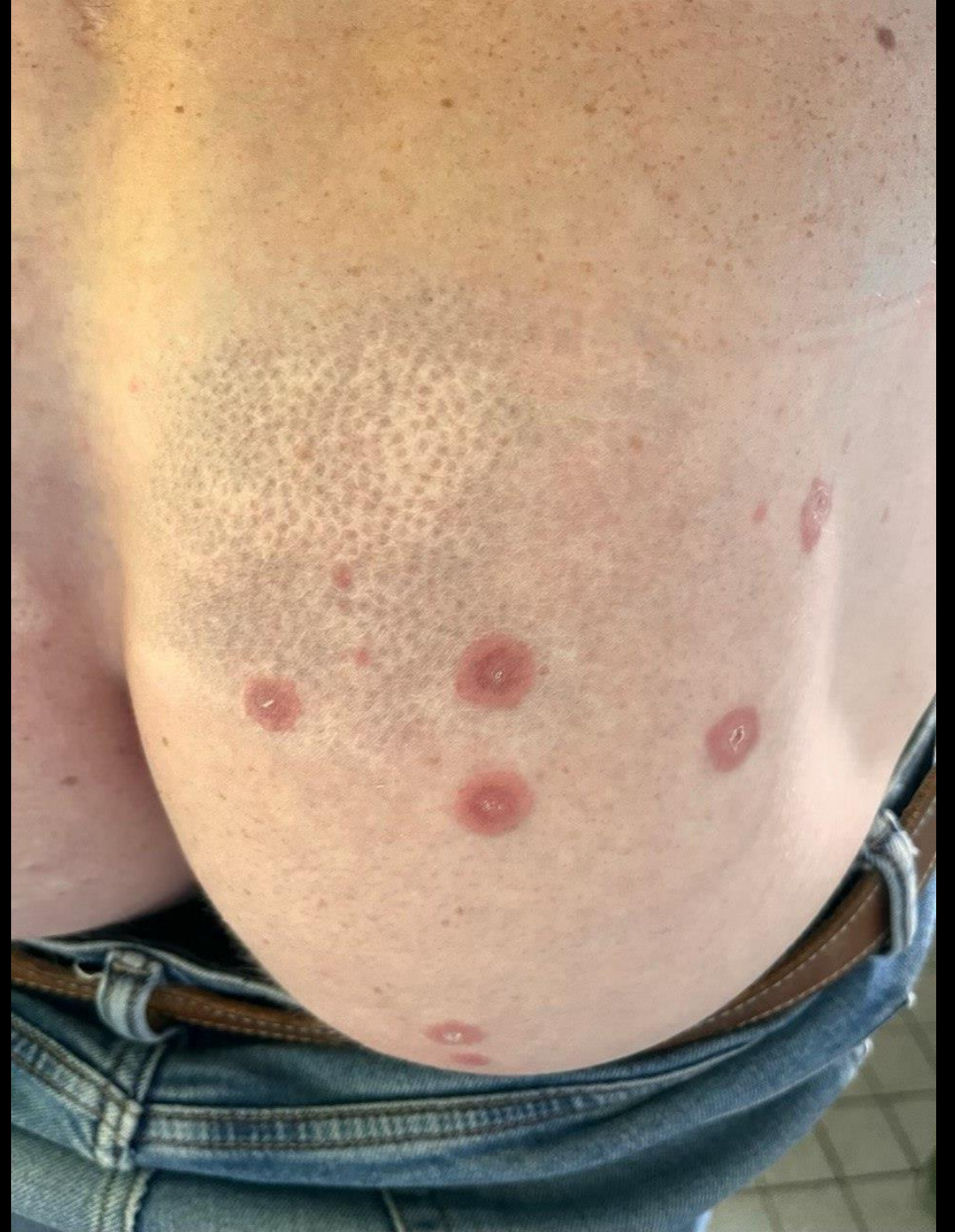
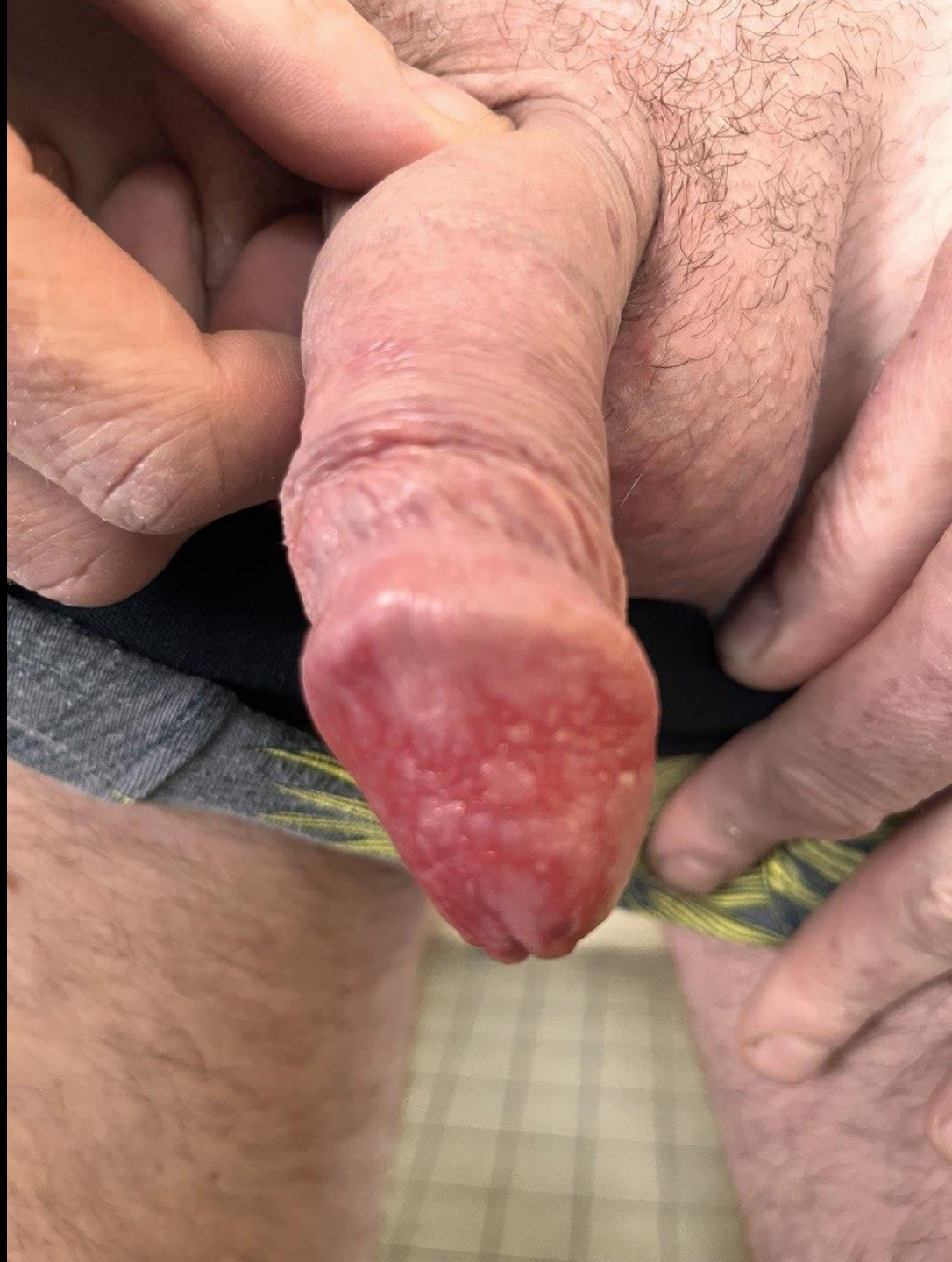




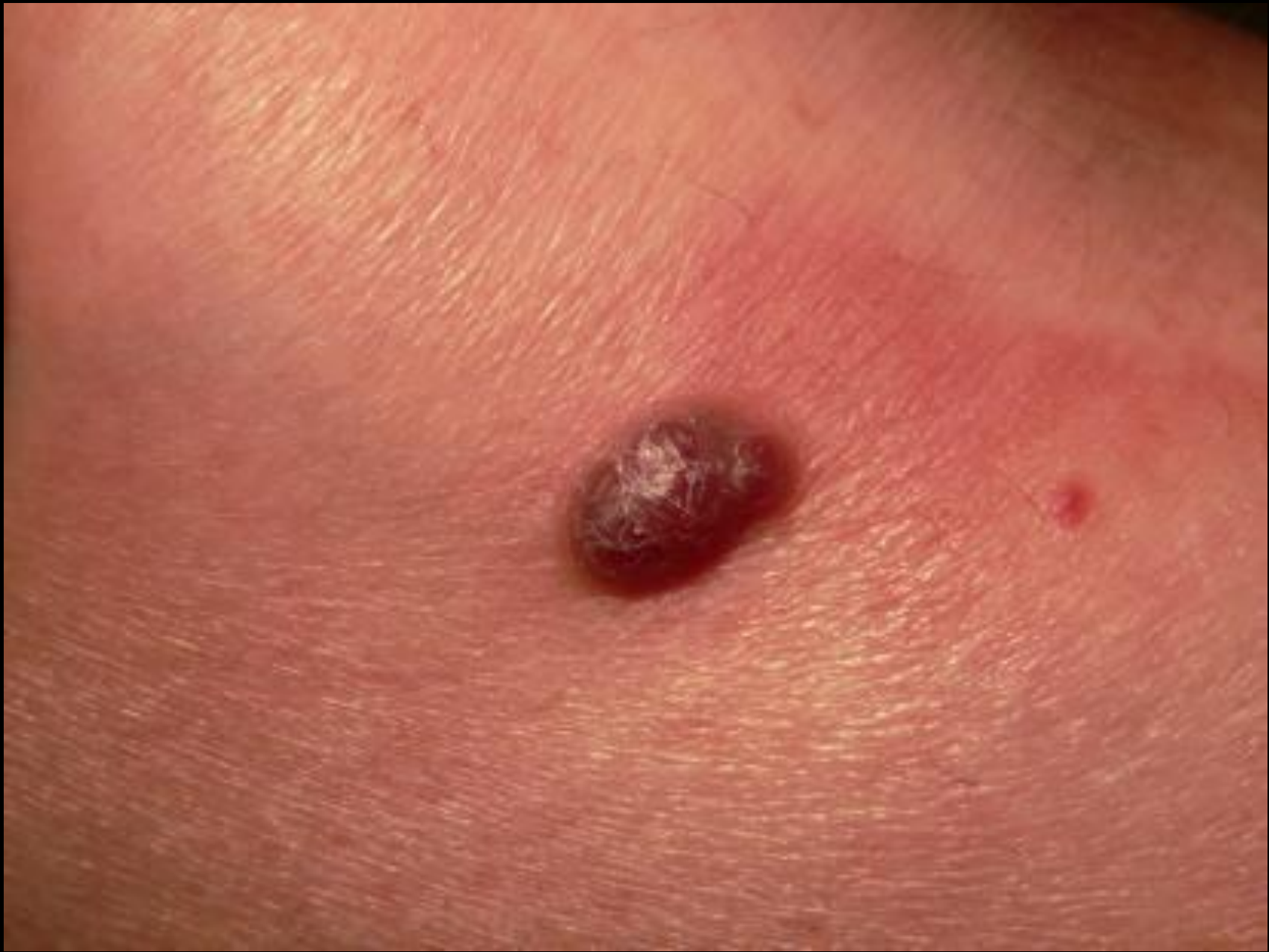


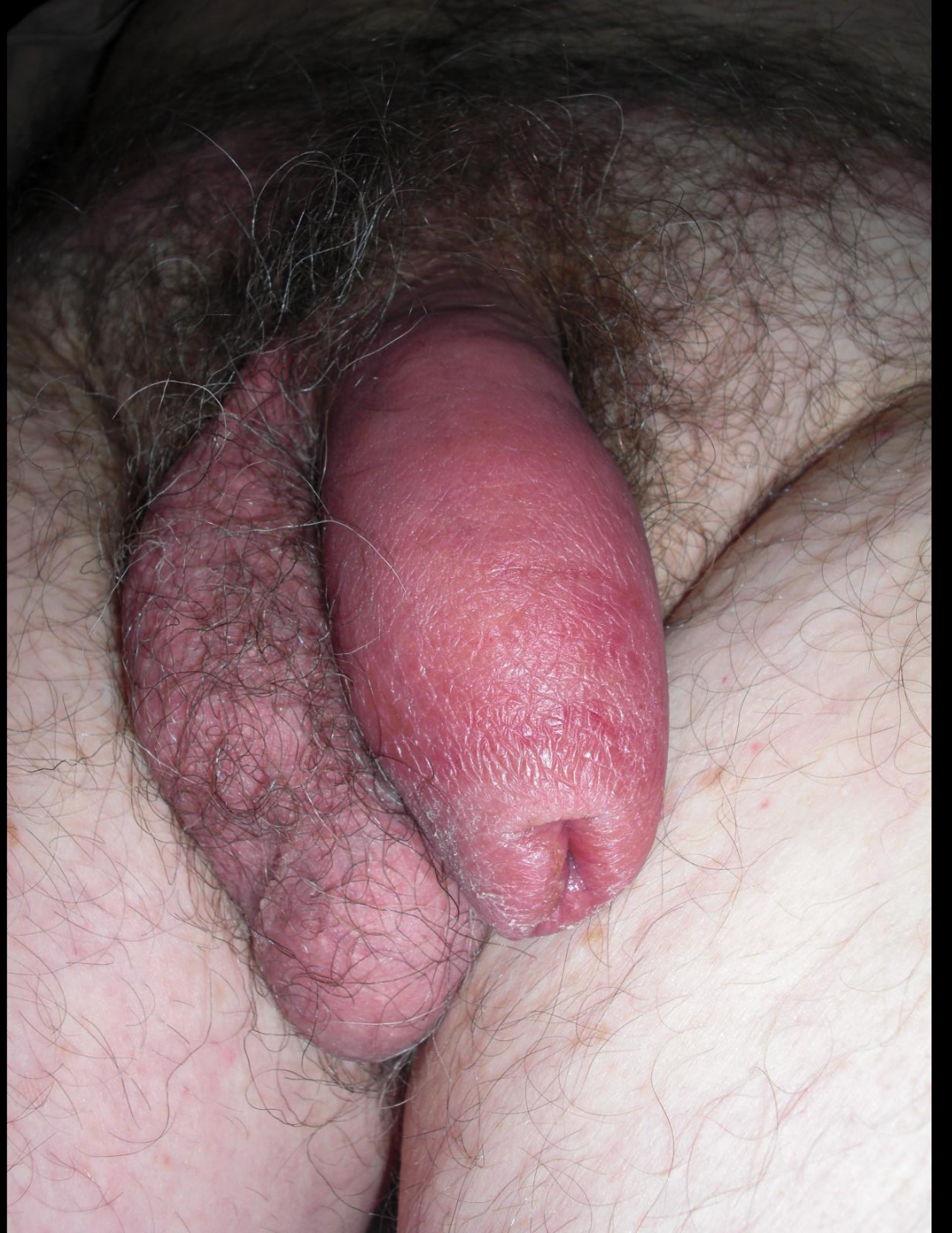
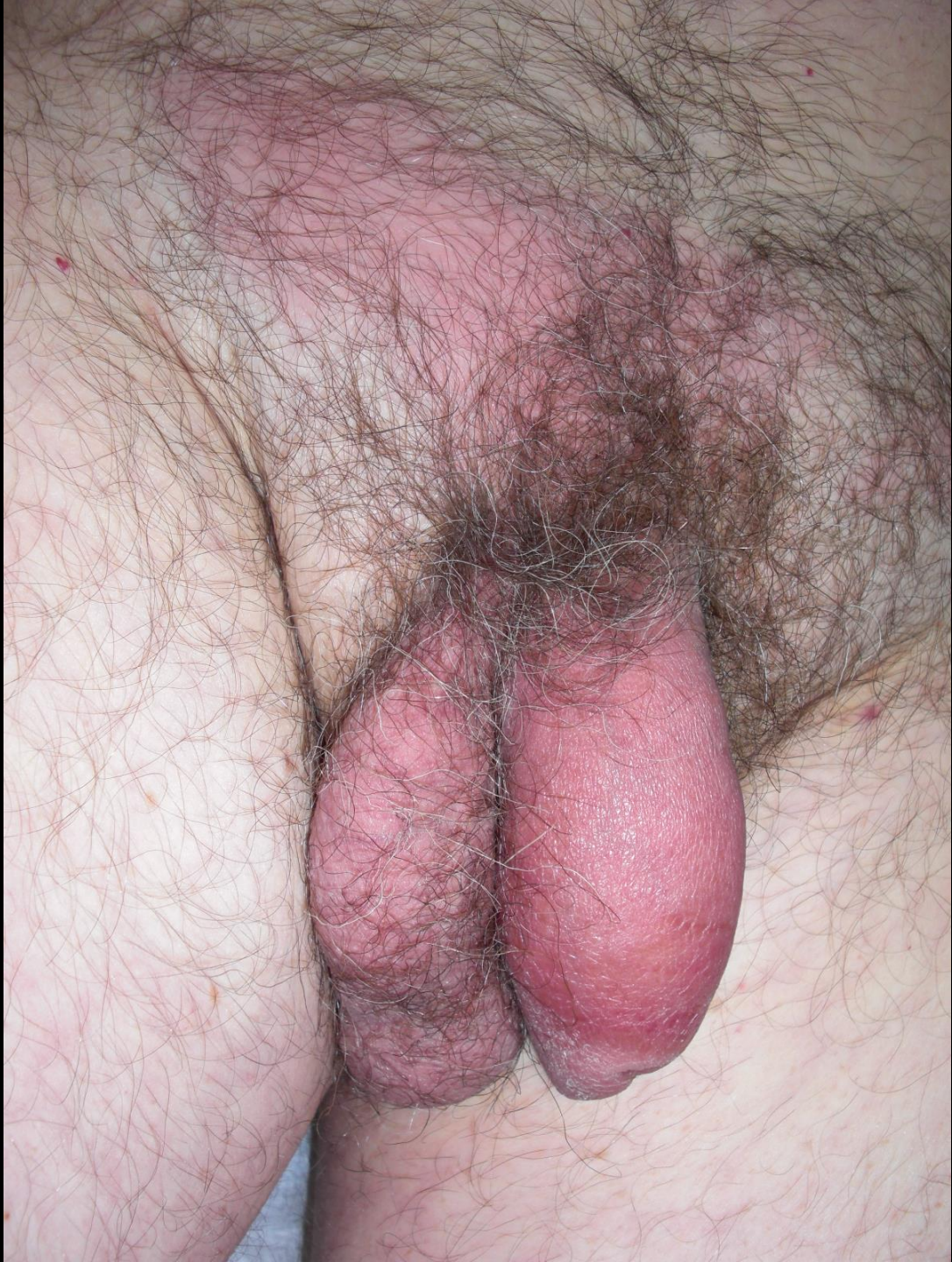


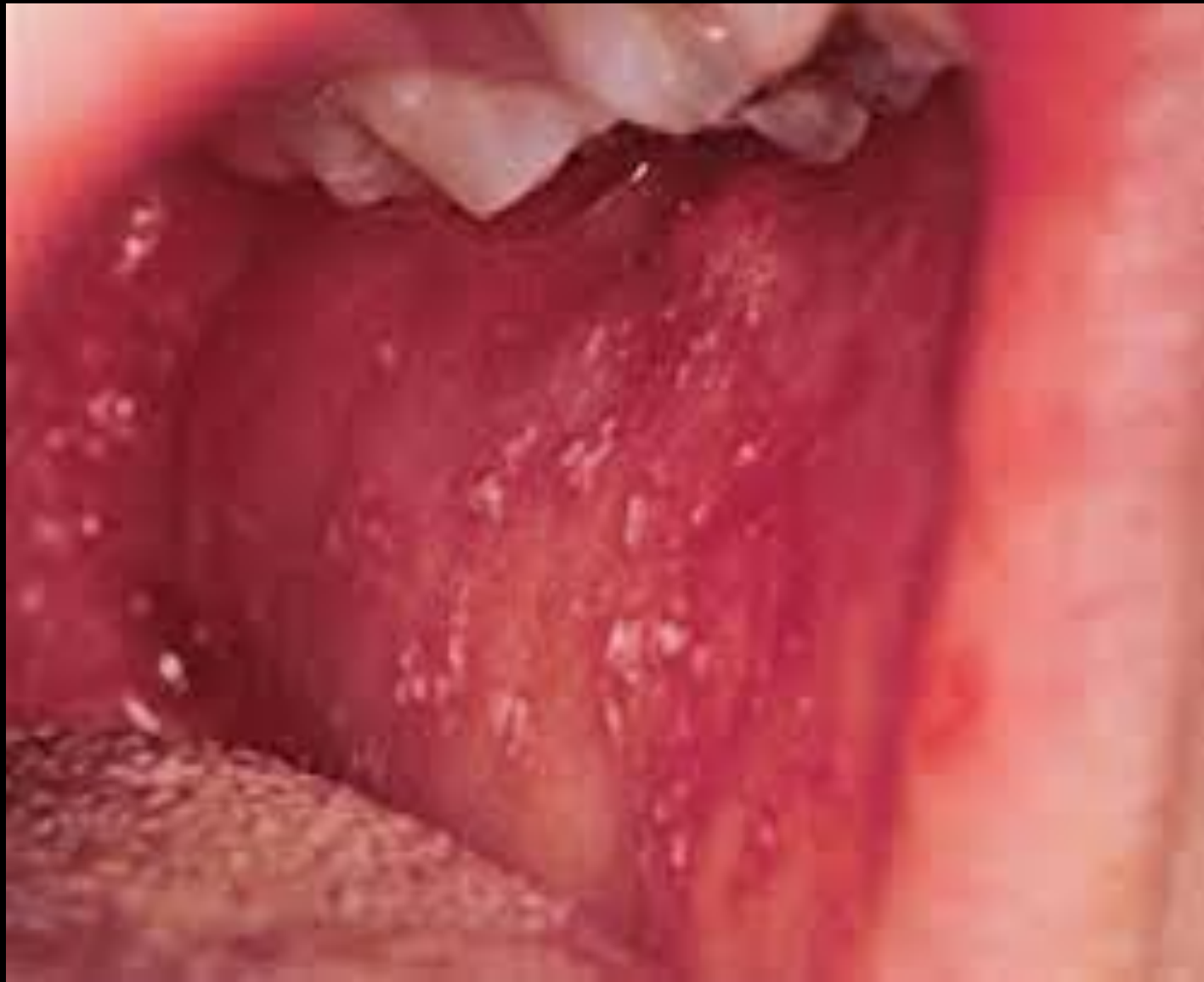


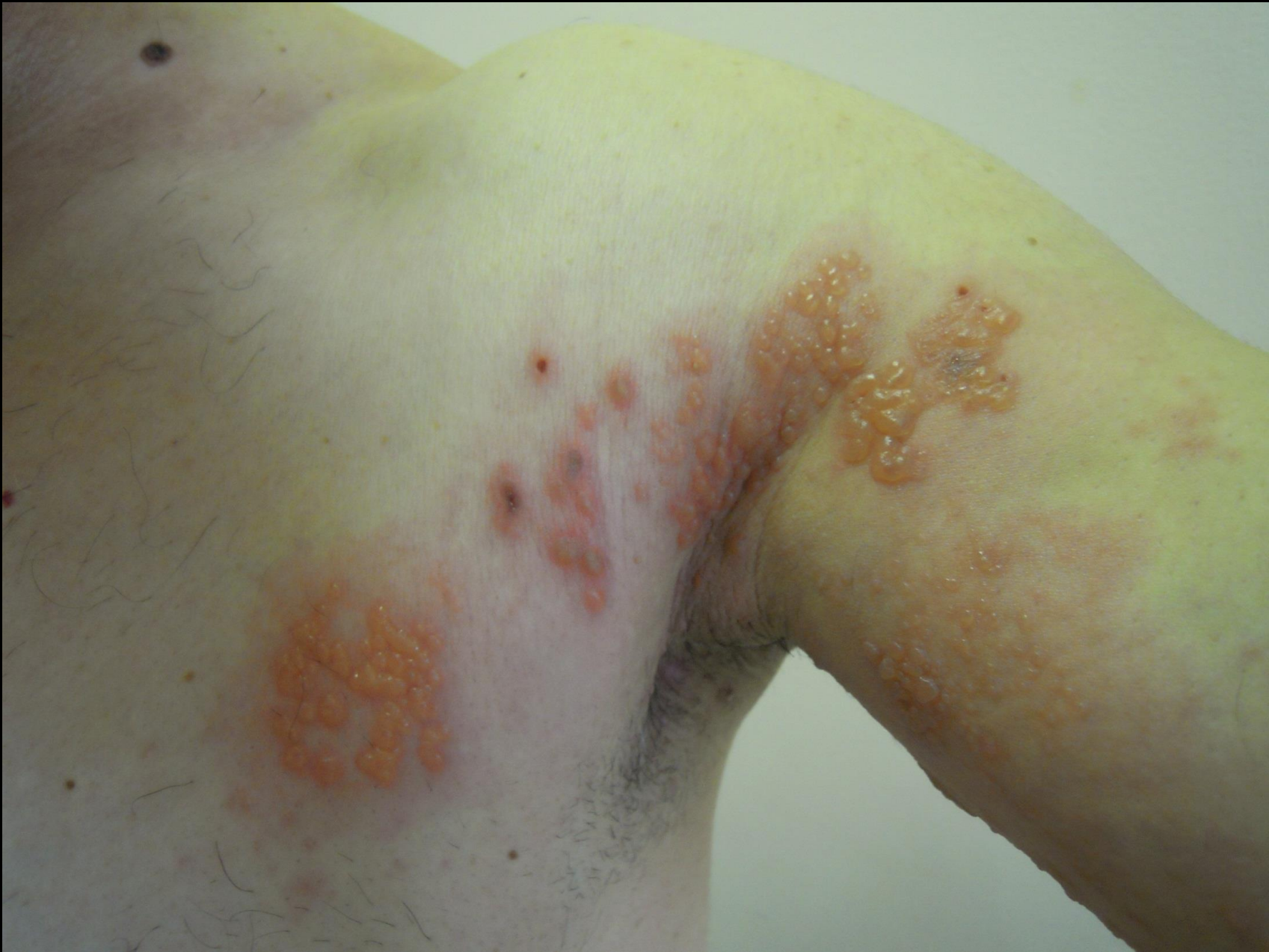


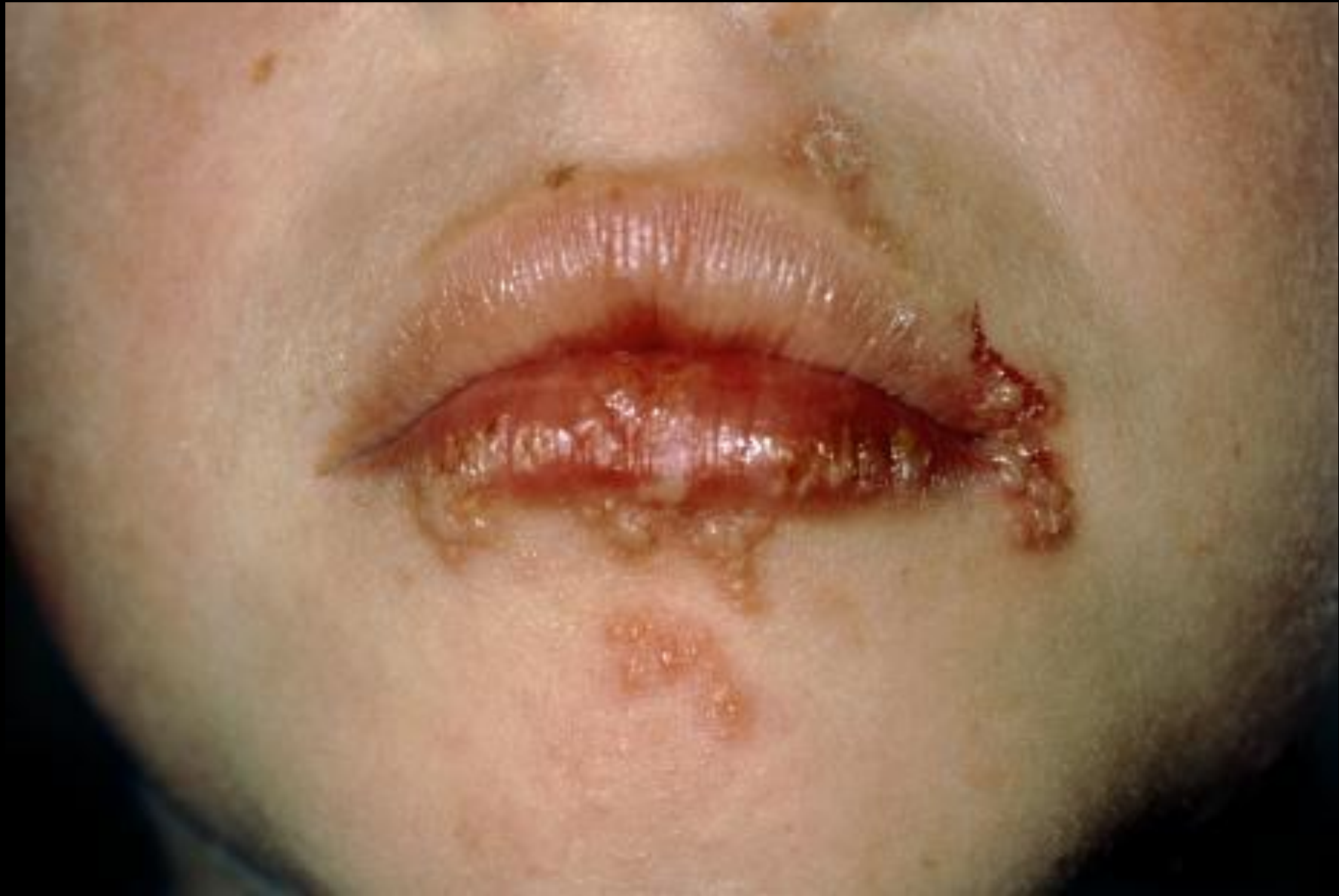


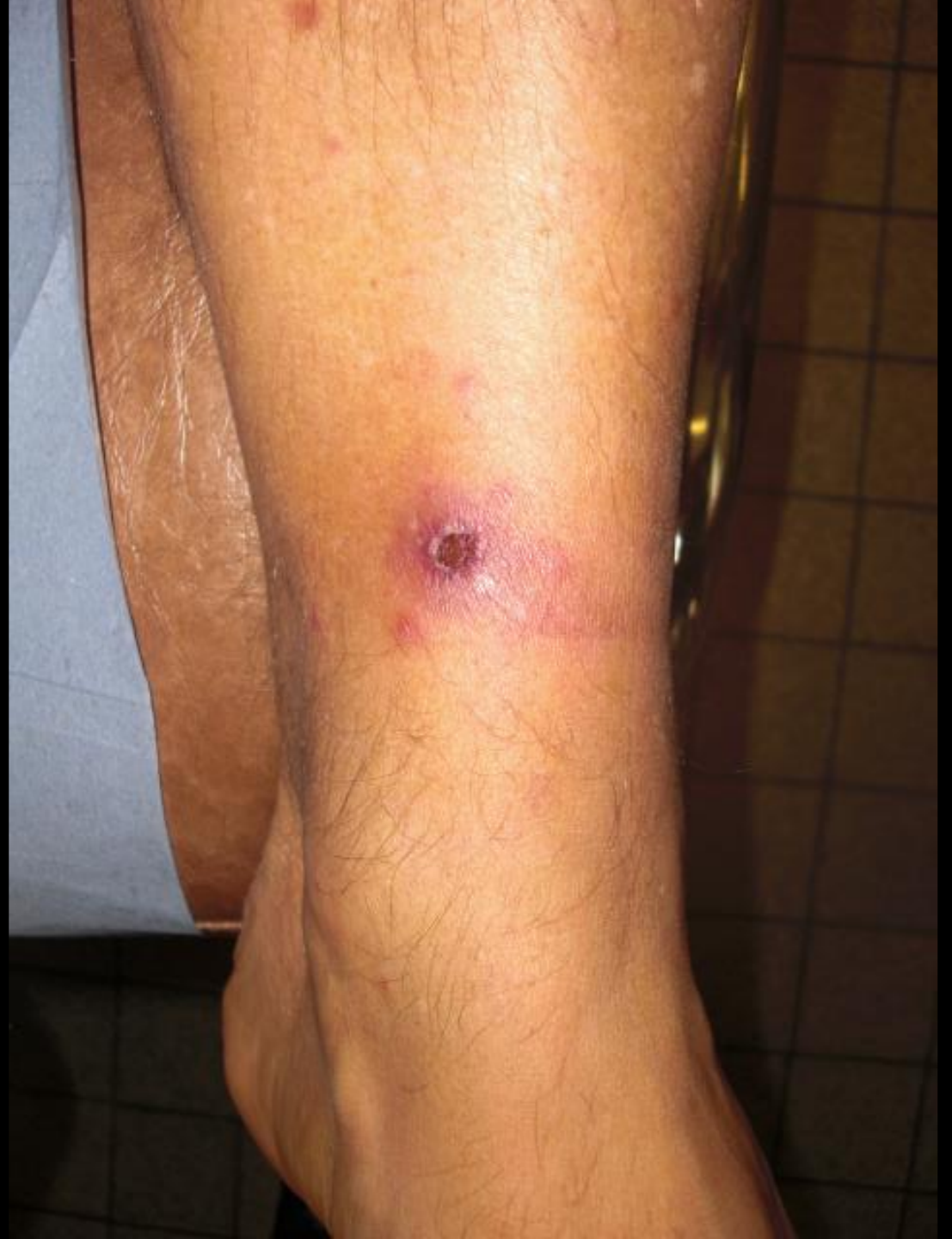
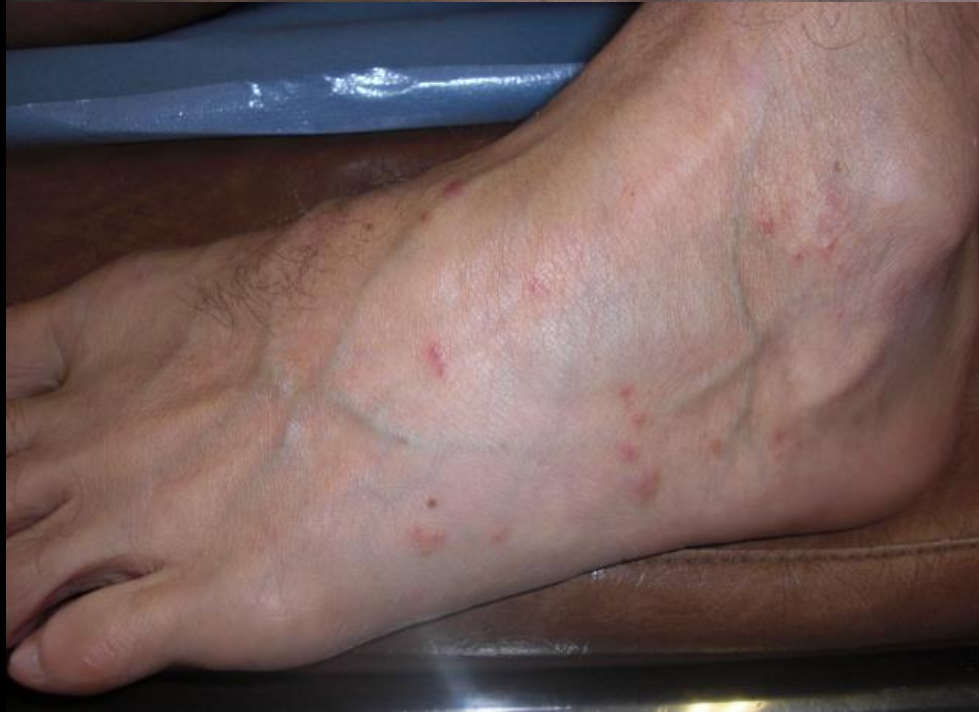
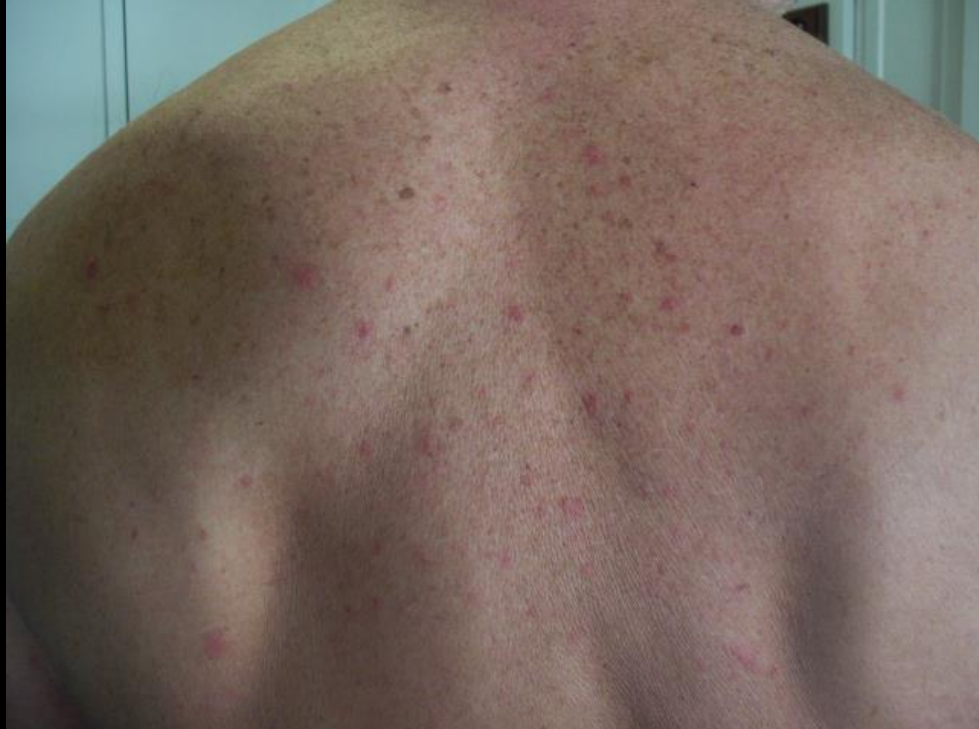


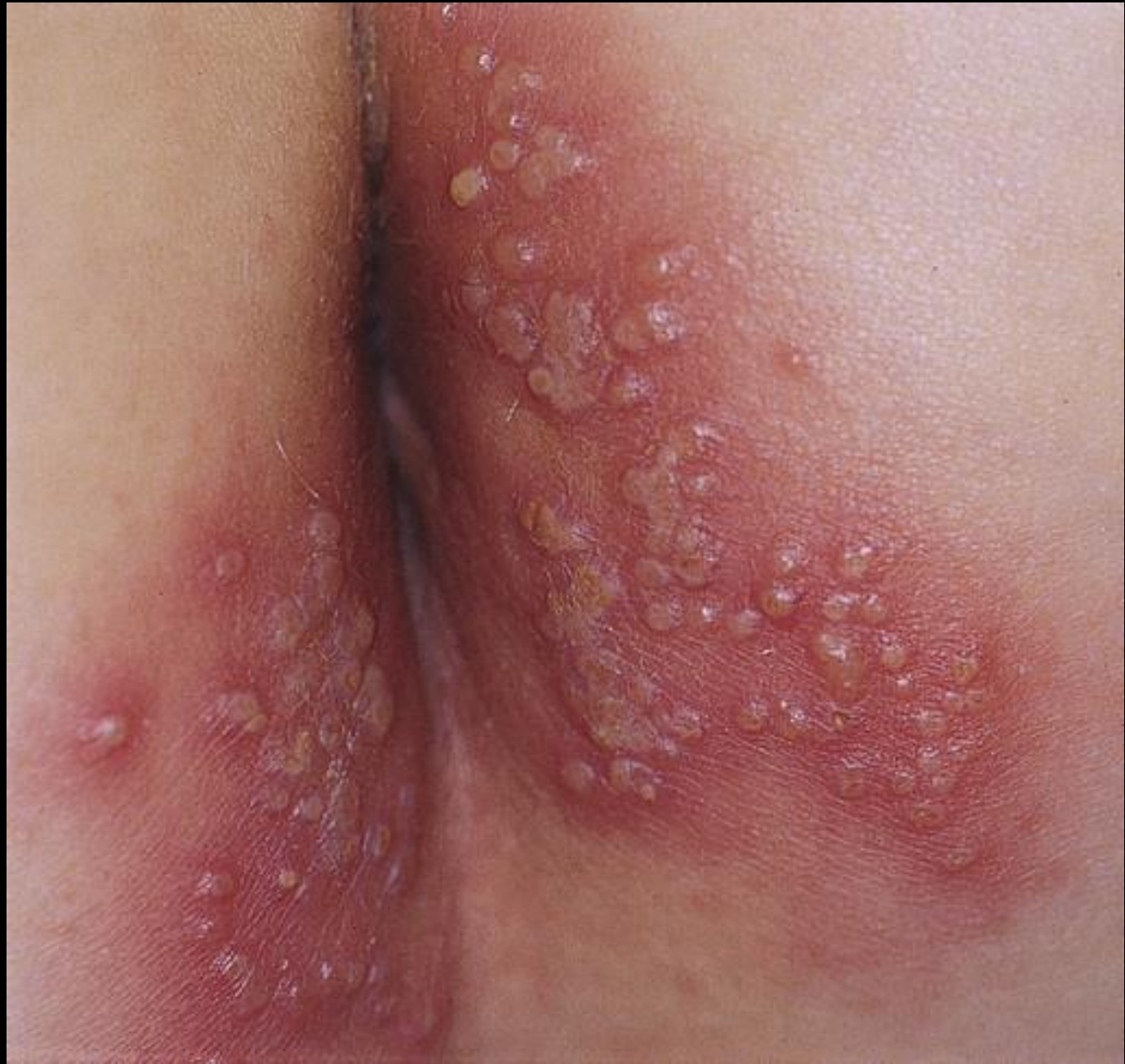


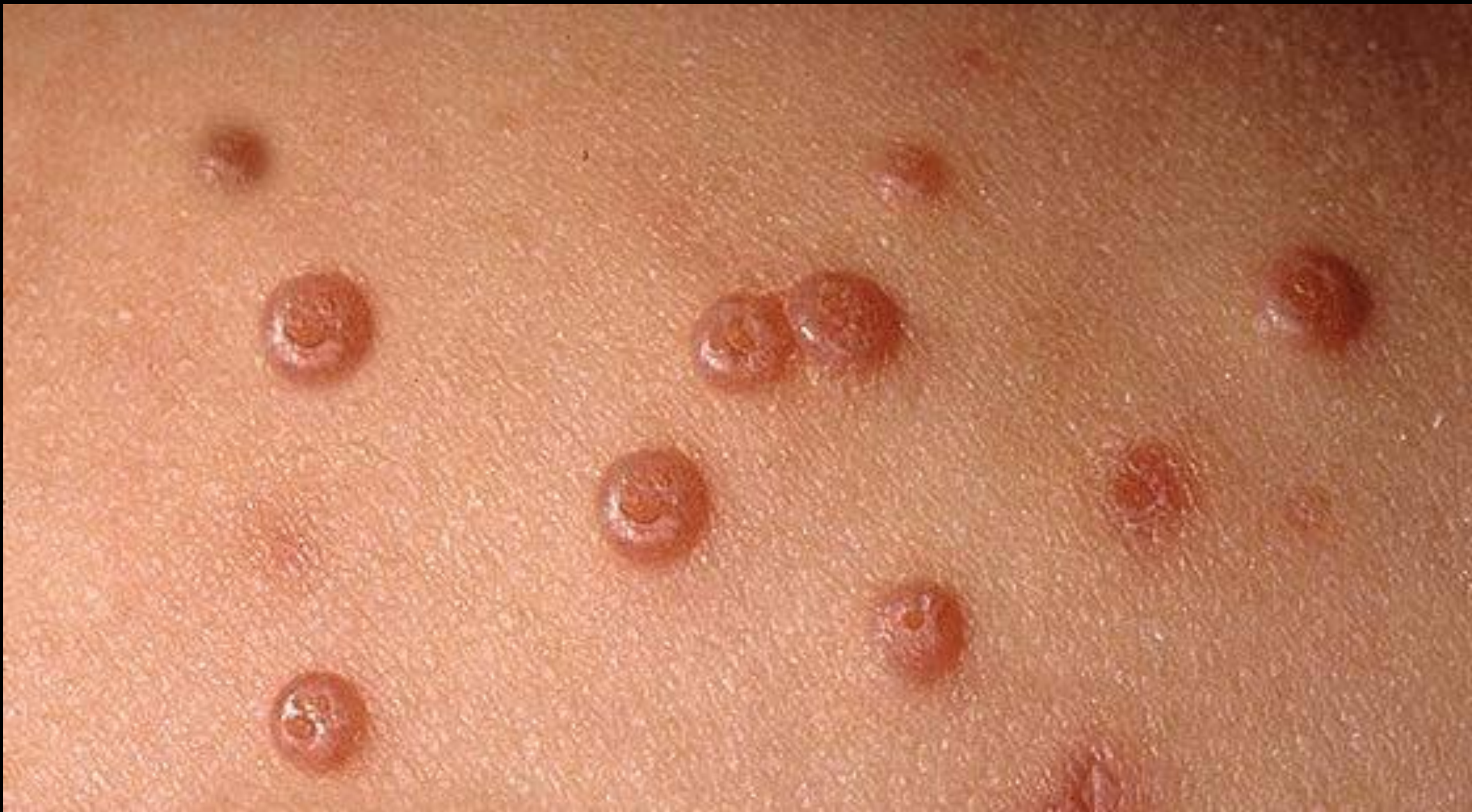

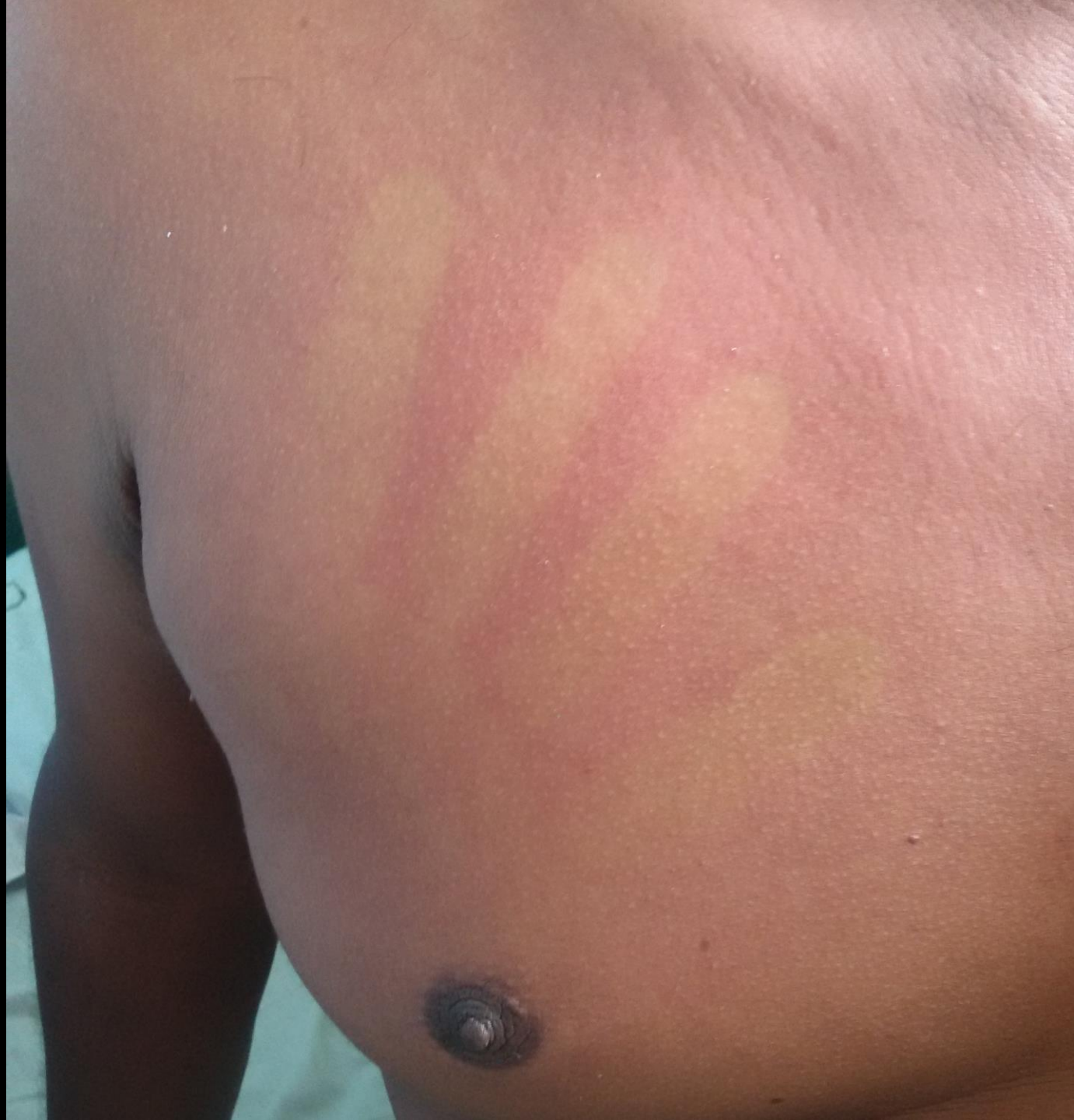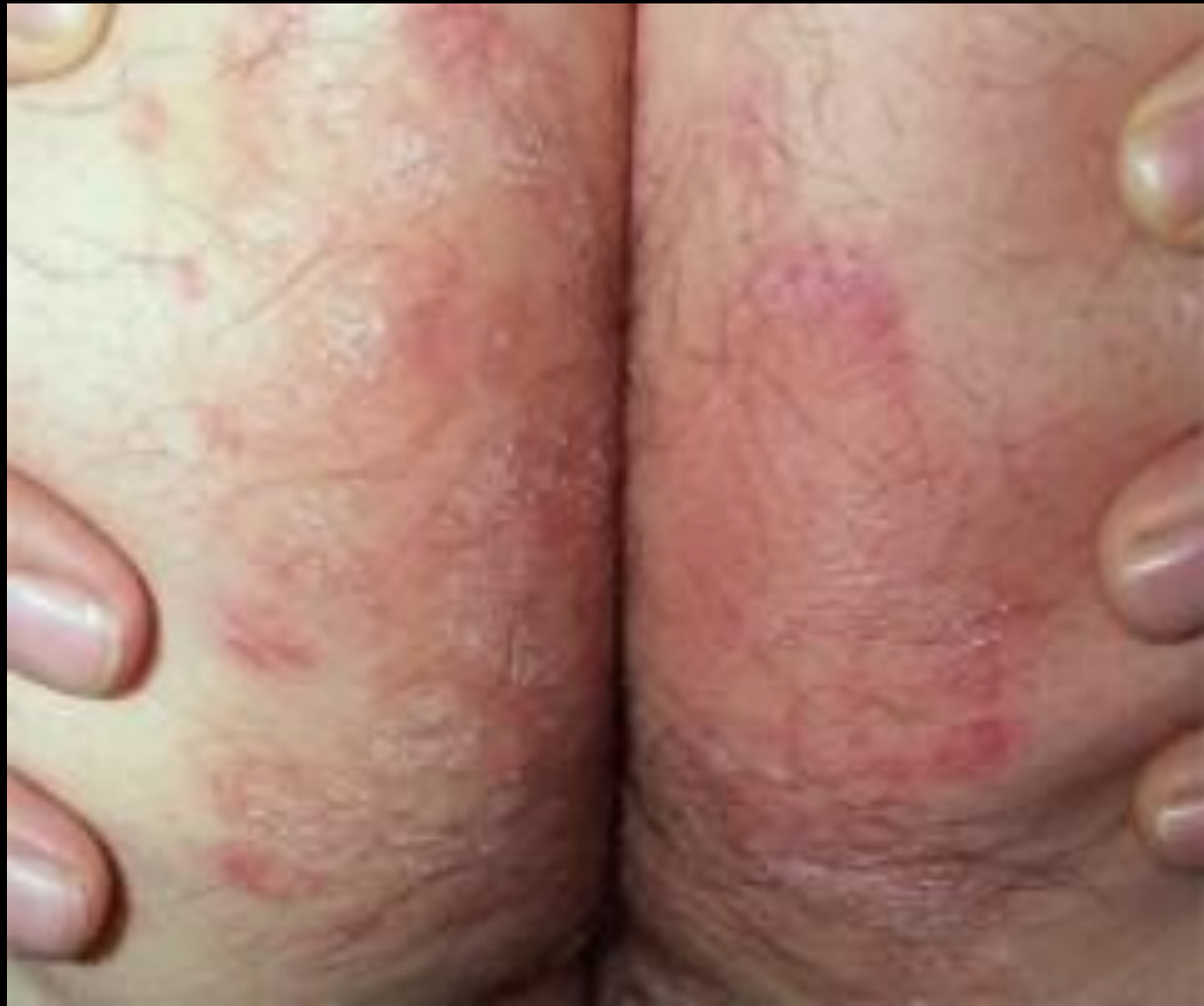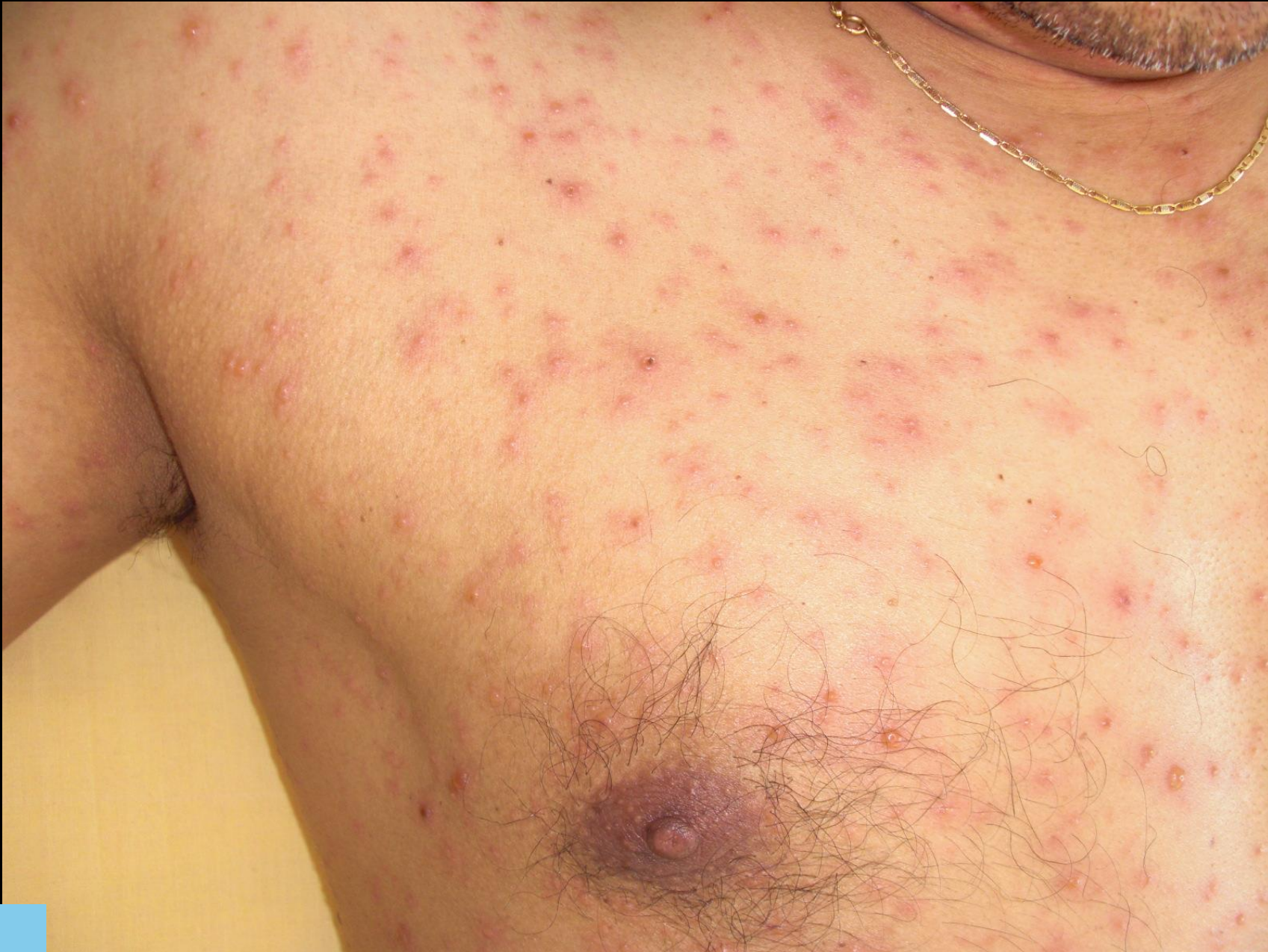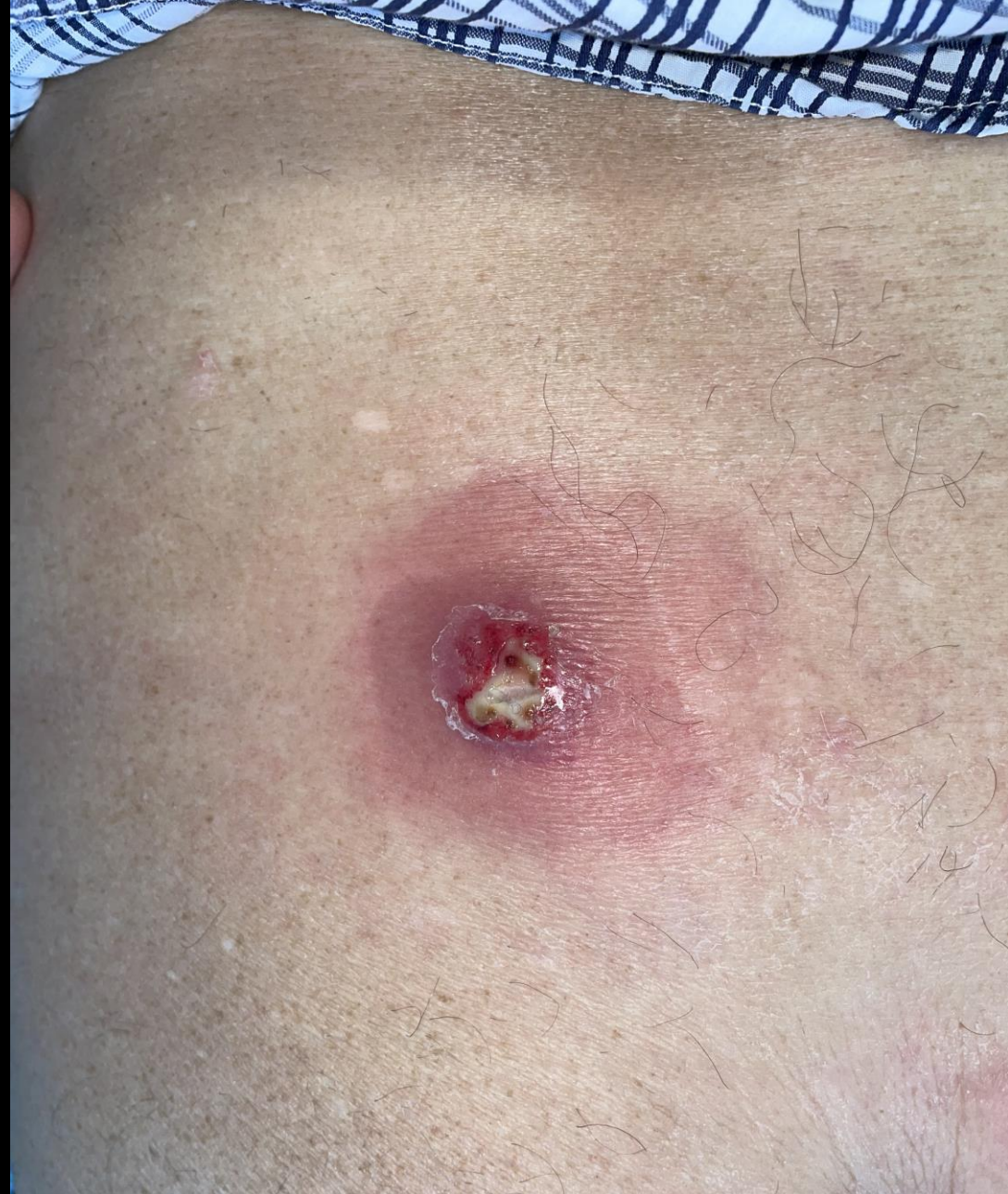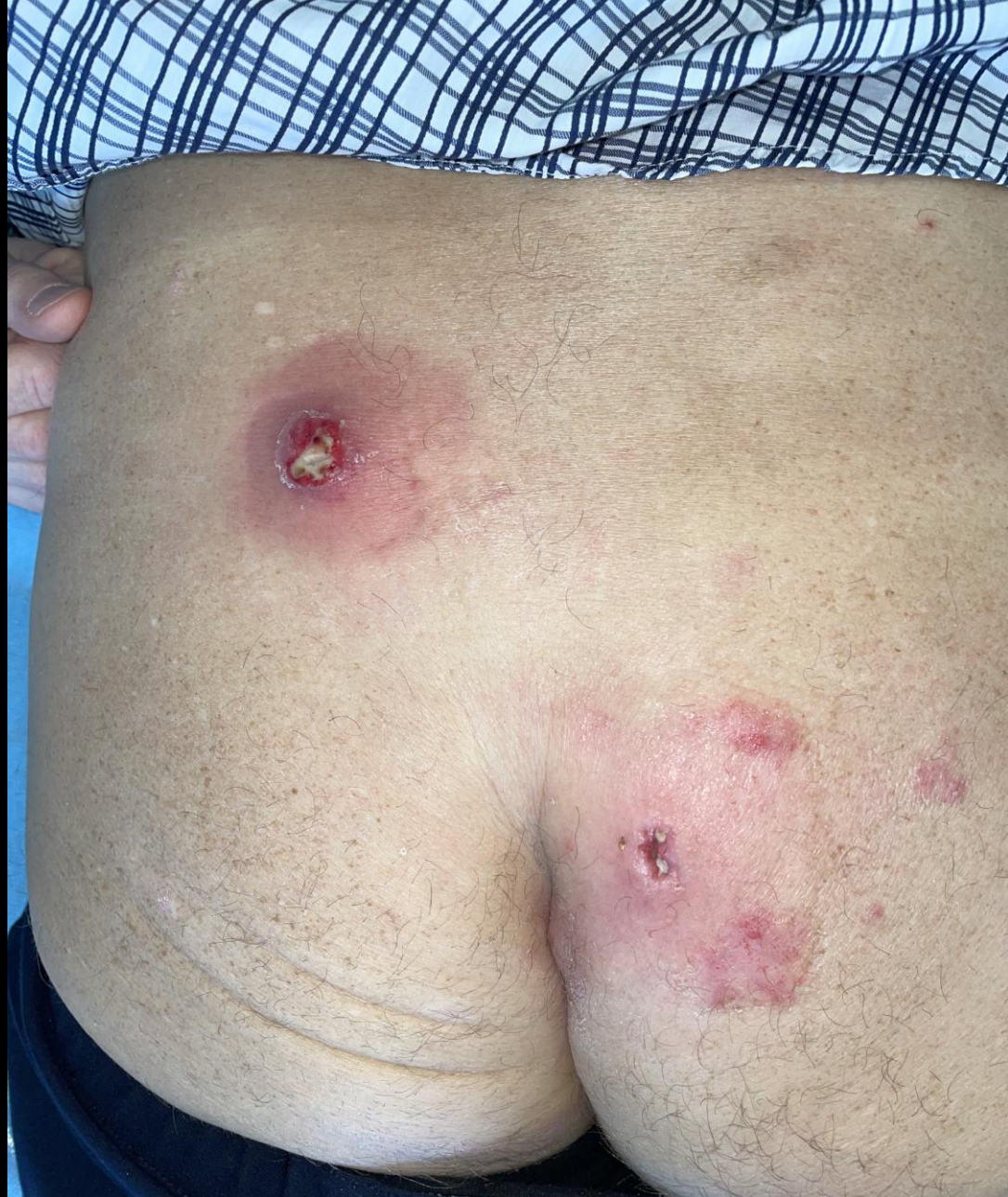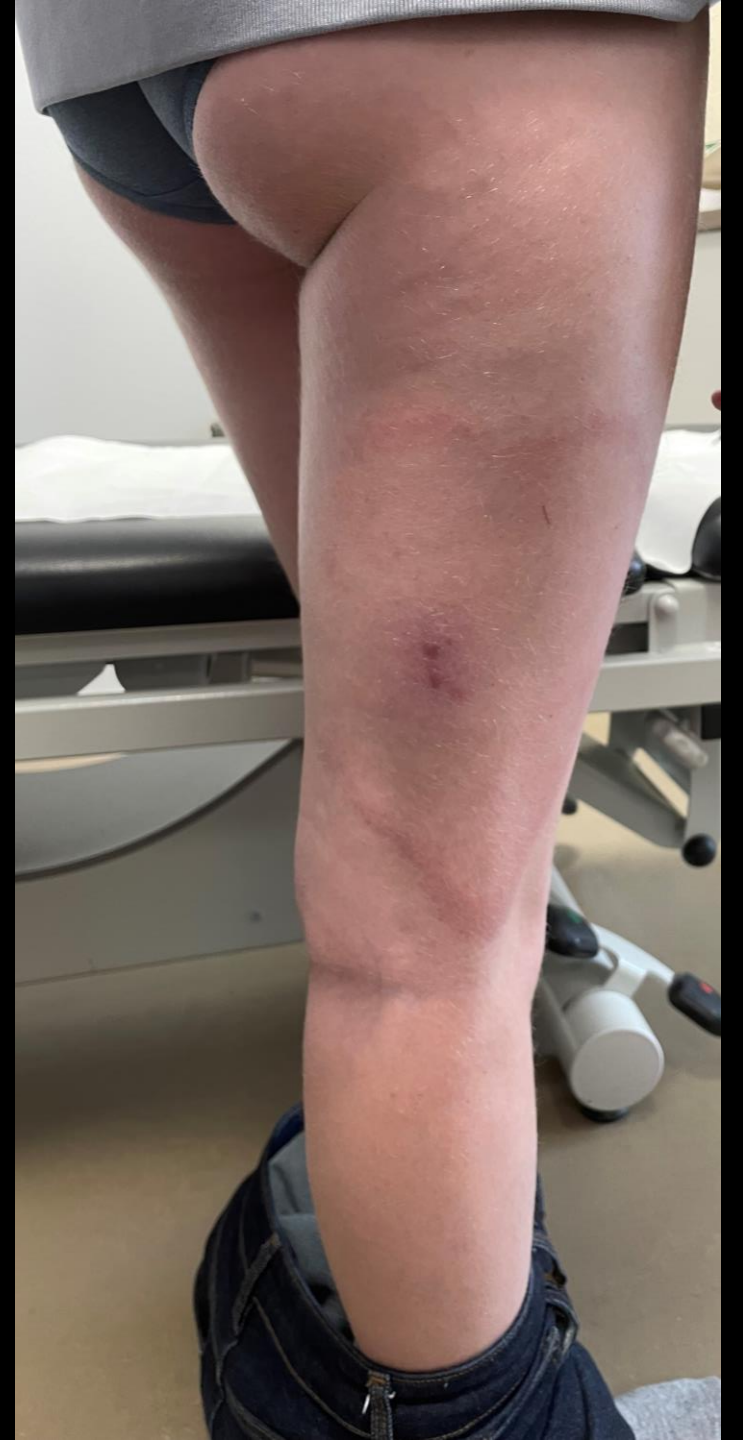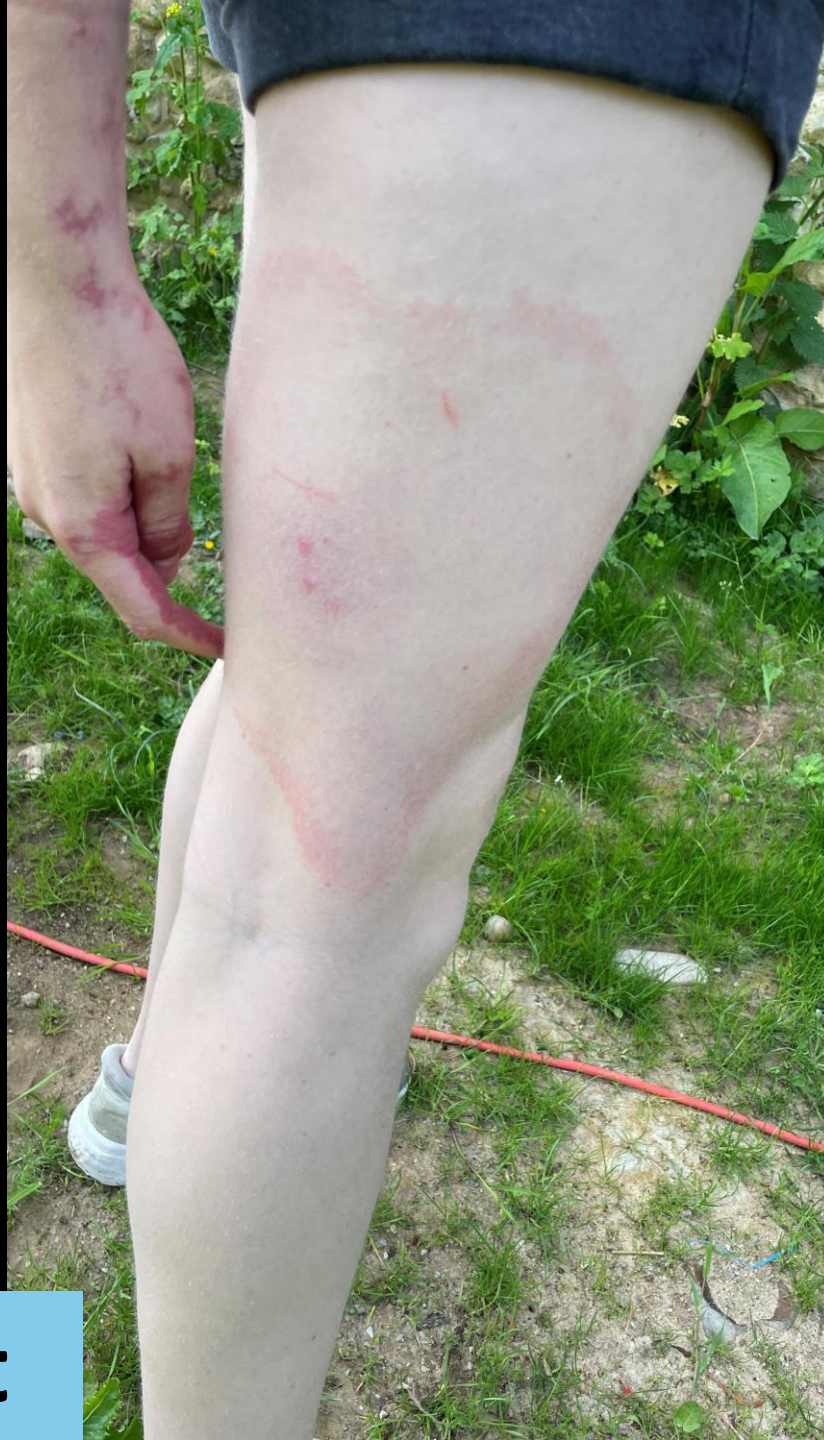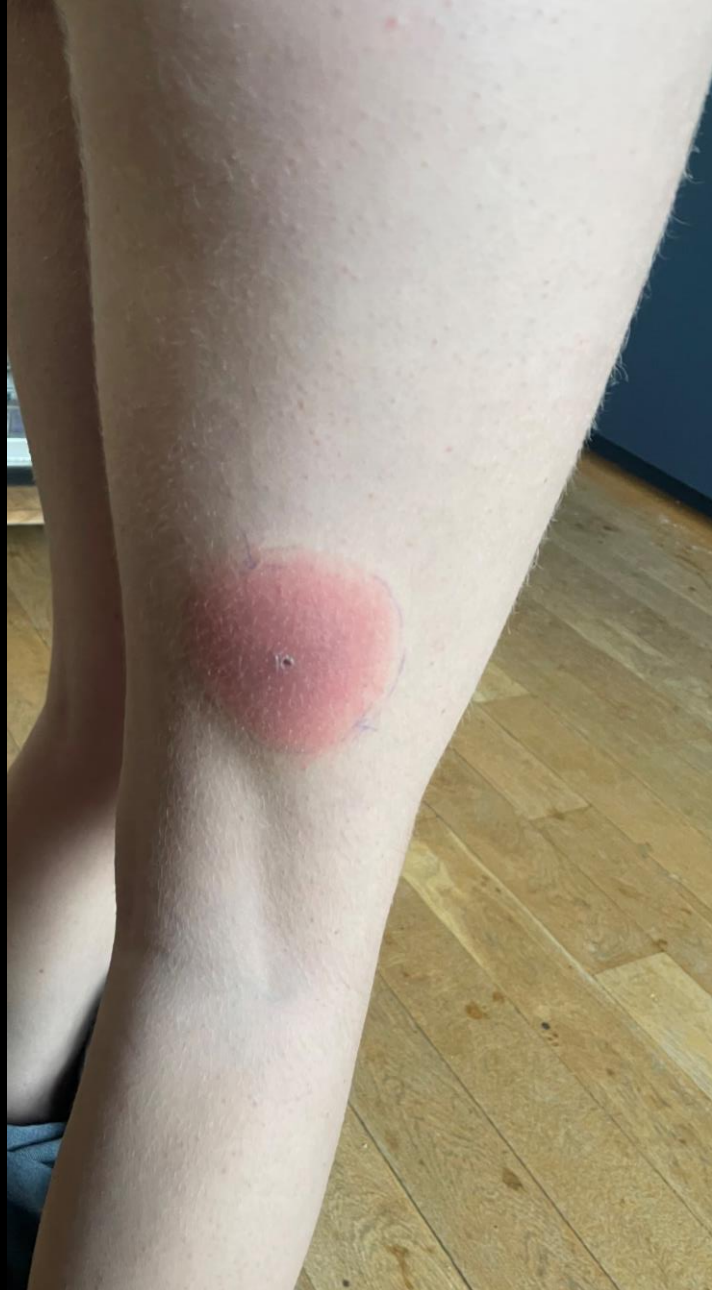correction



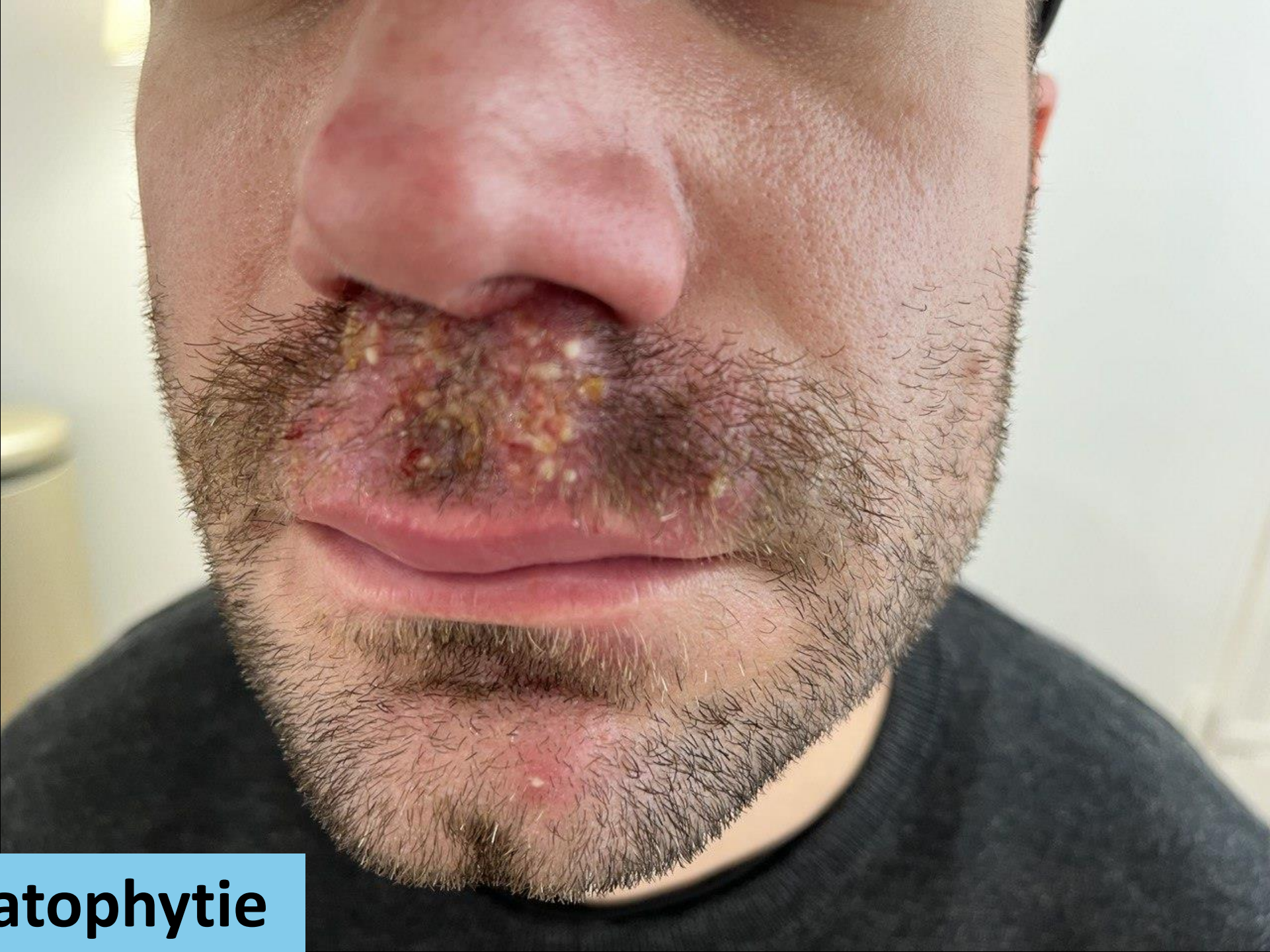Varicelle



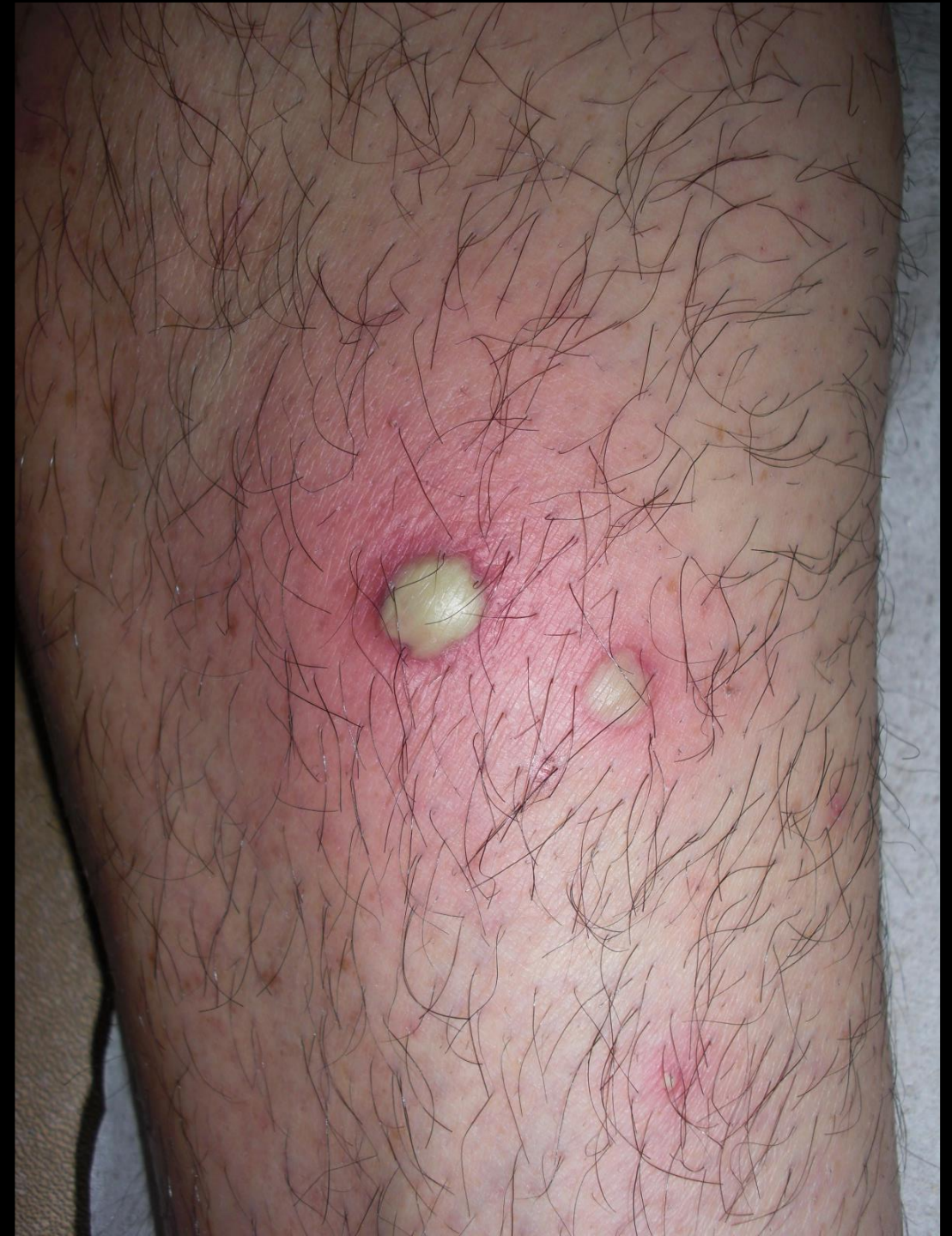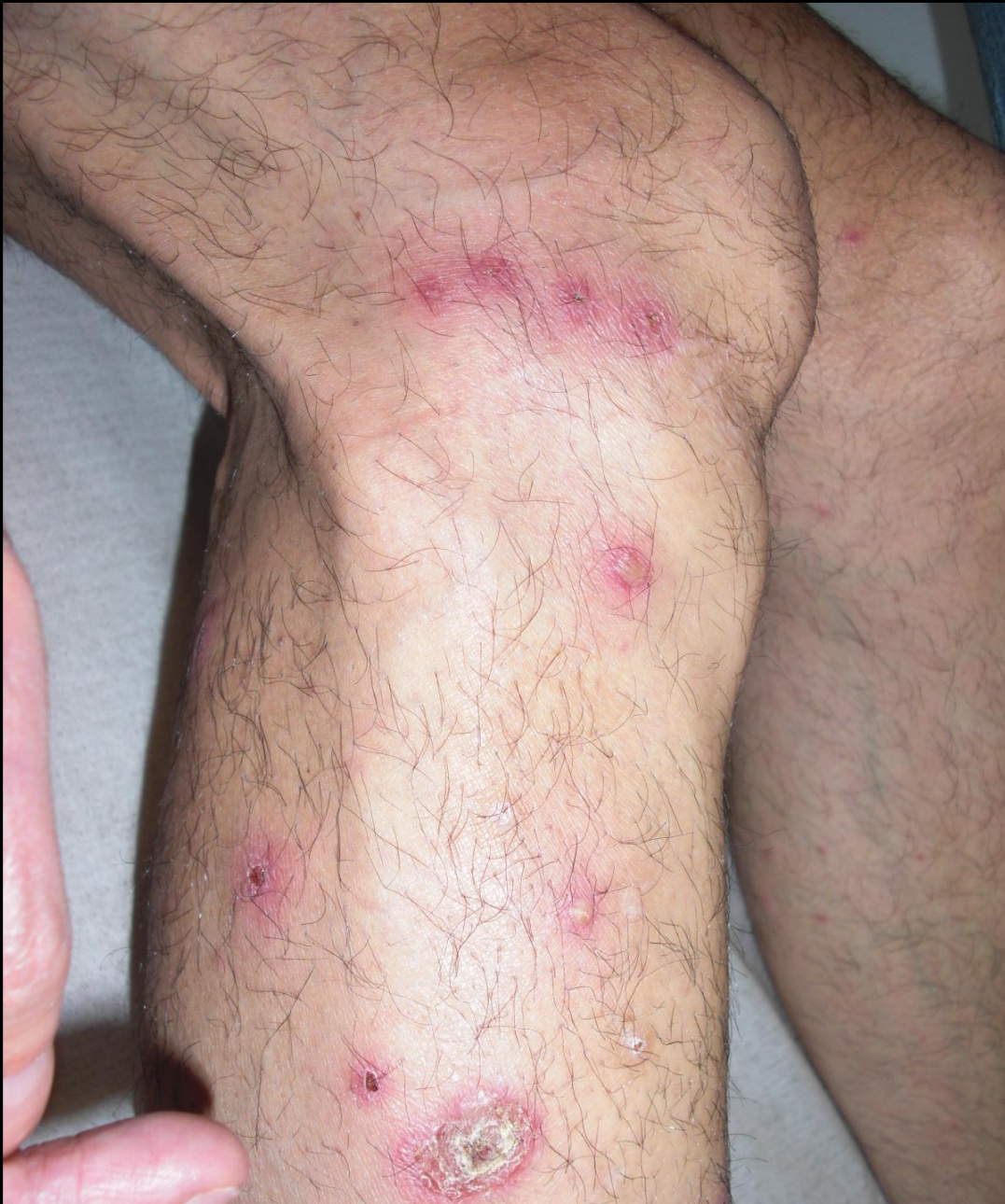Furoncle abcédé, staphylocoque doré PVL+



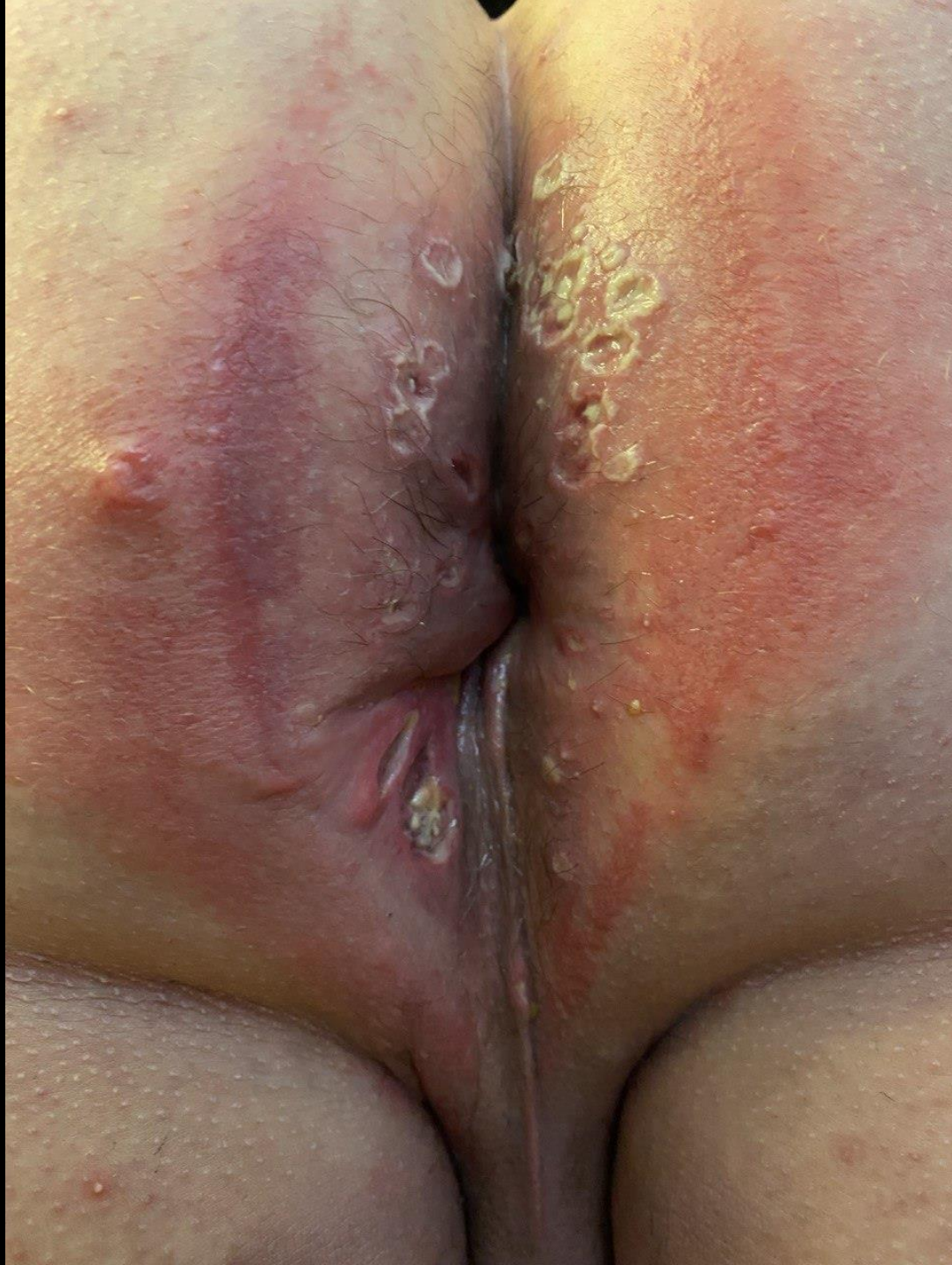Erythème migrant



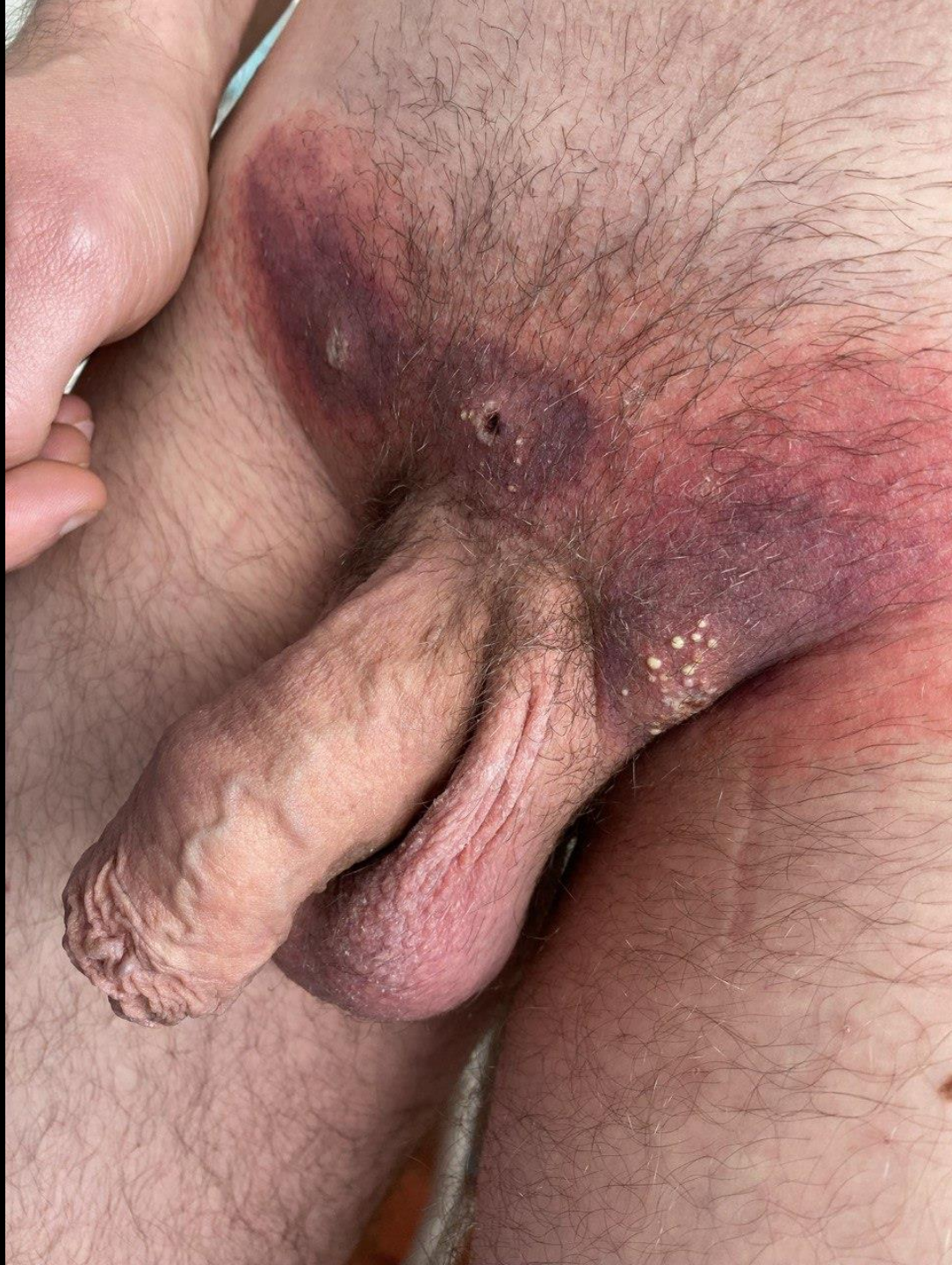
Dermatophytie



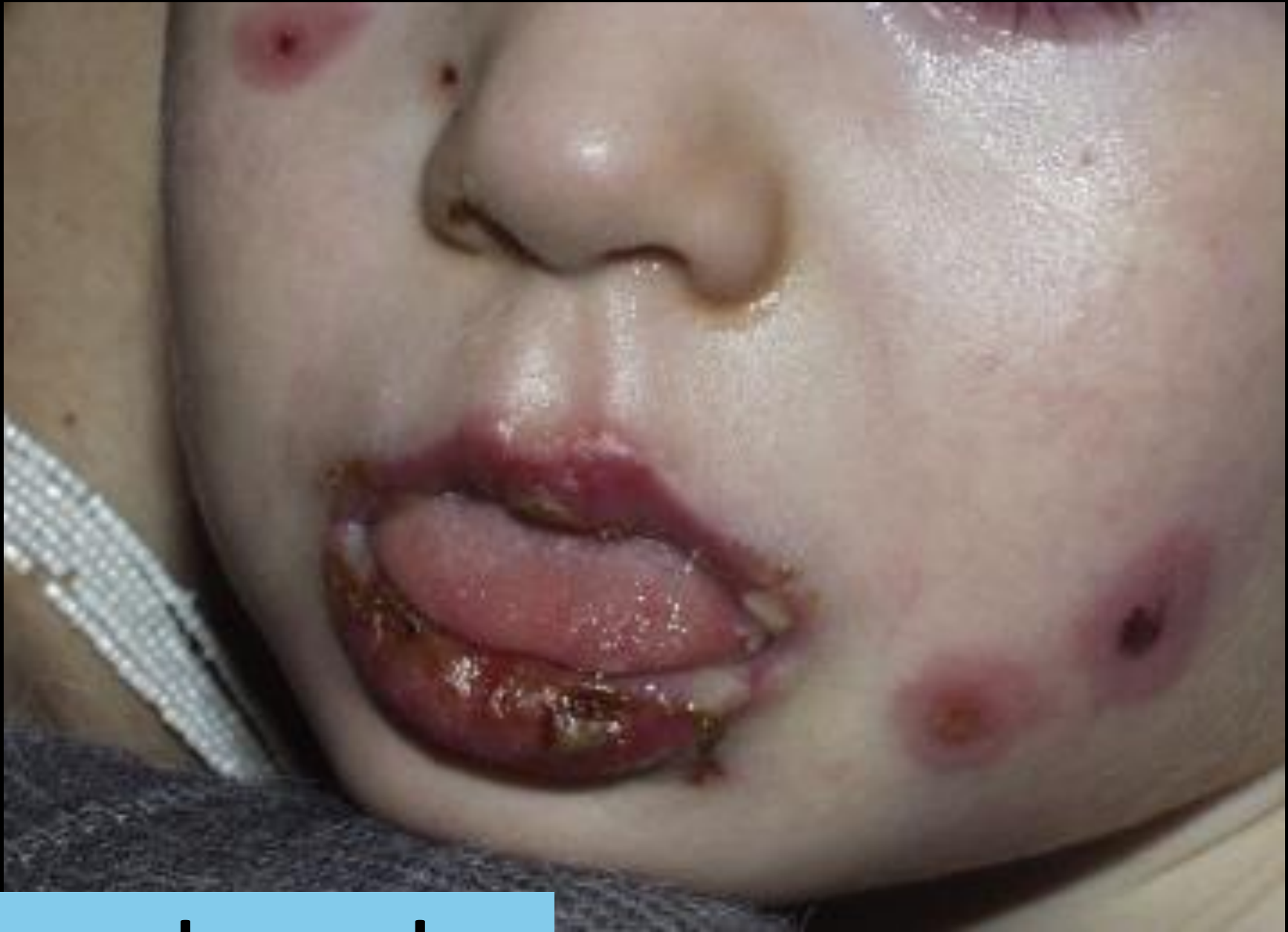Impétigo (streptocoque A)



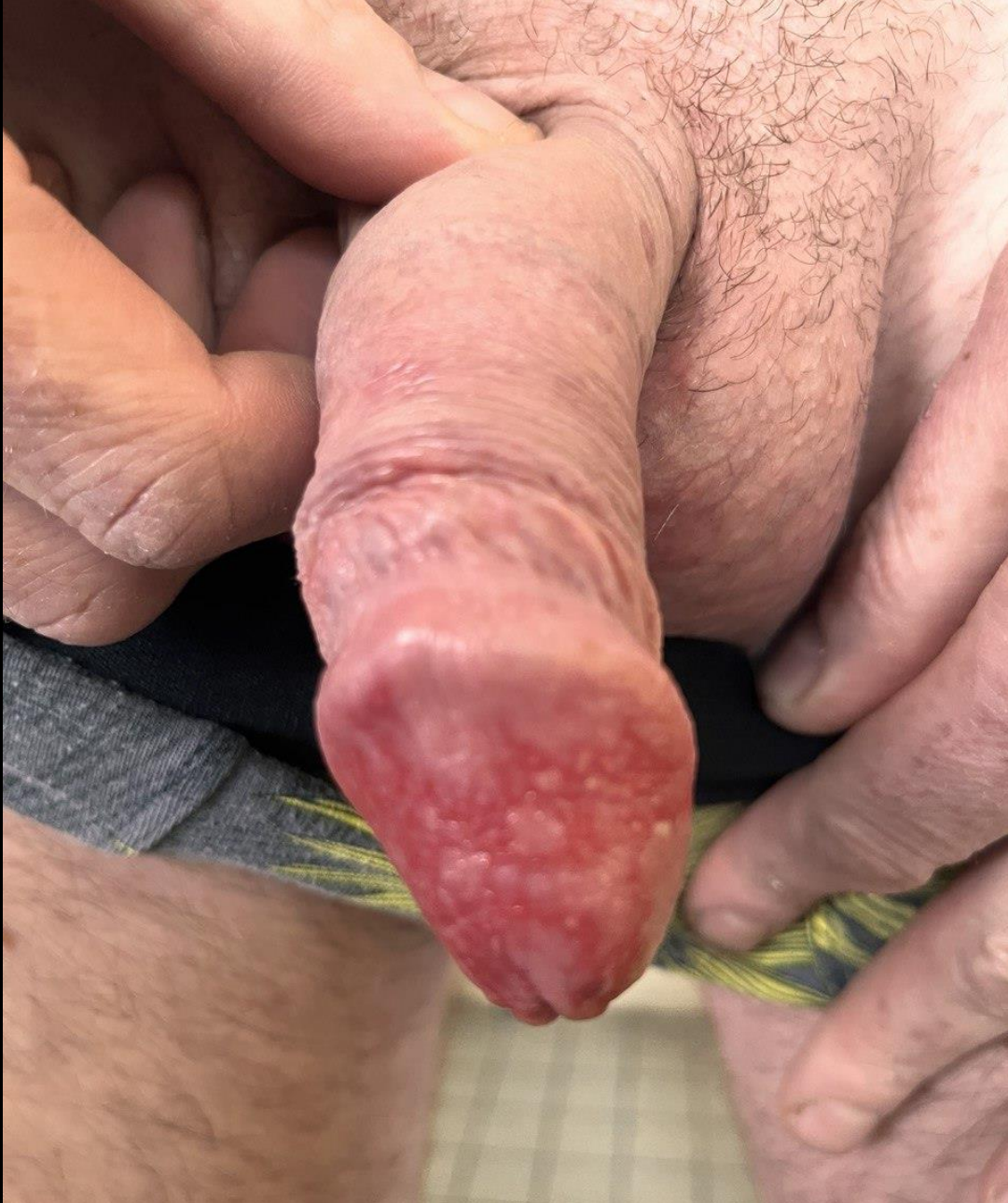Mpox



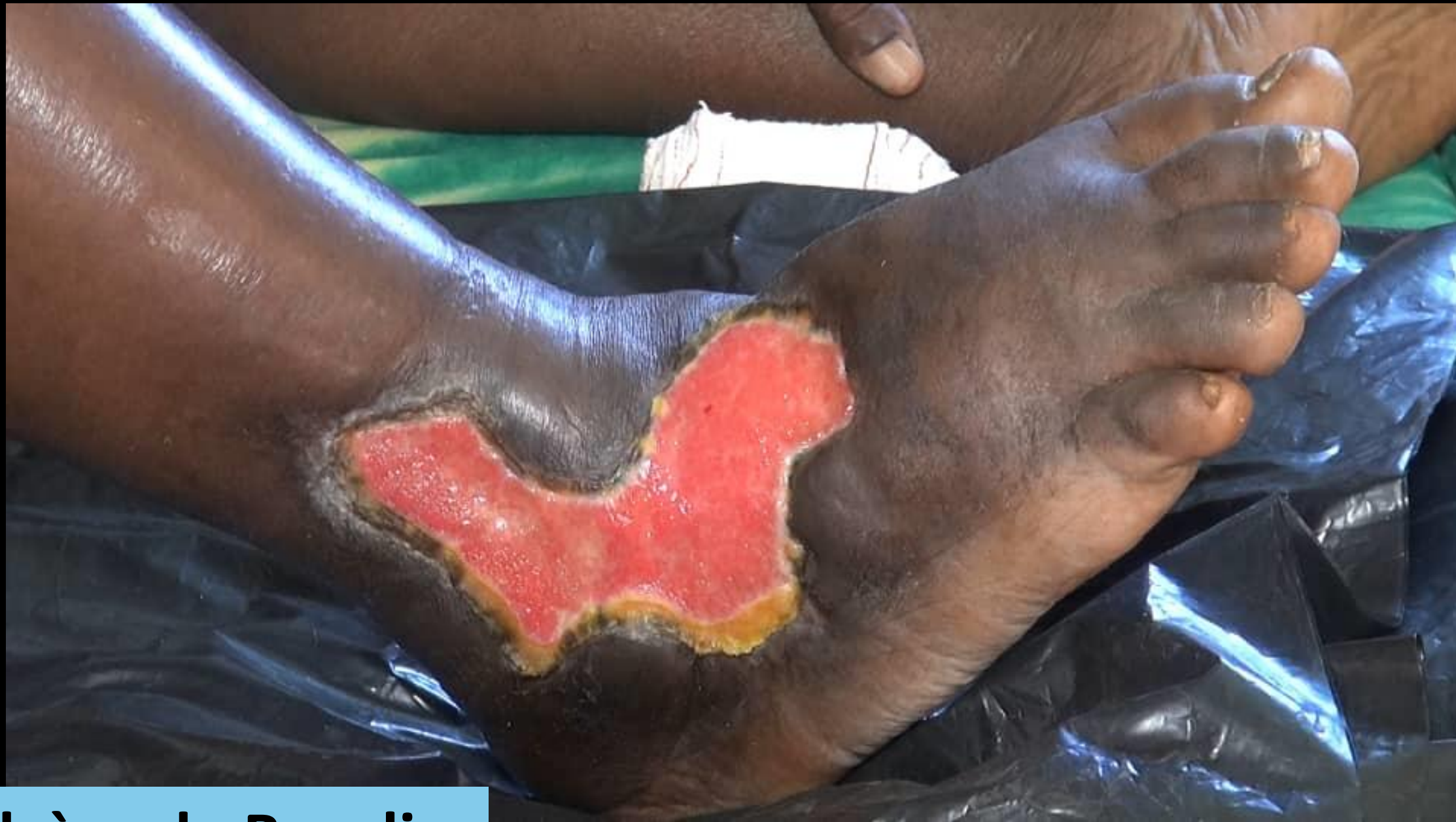Mpox



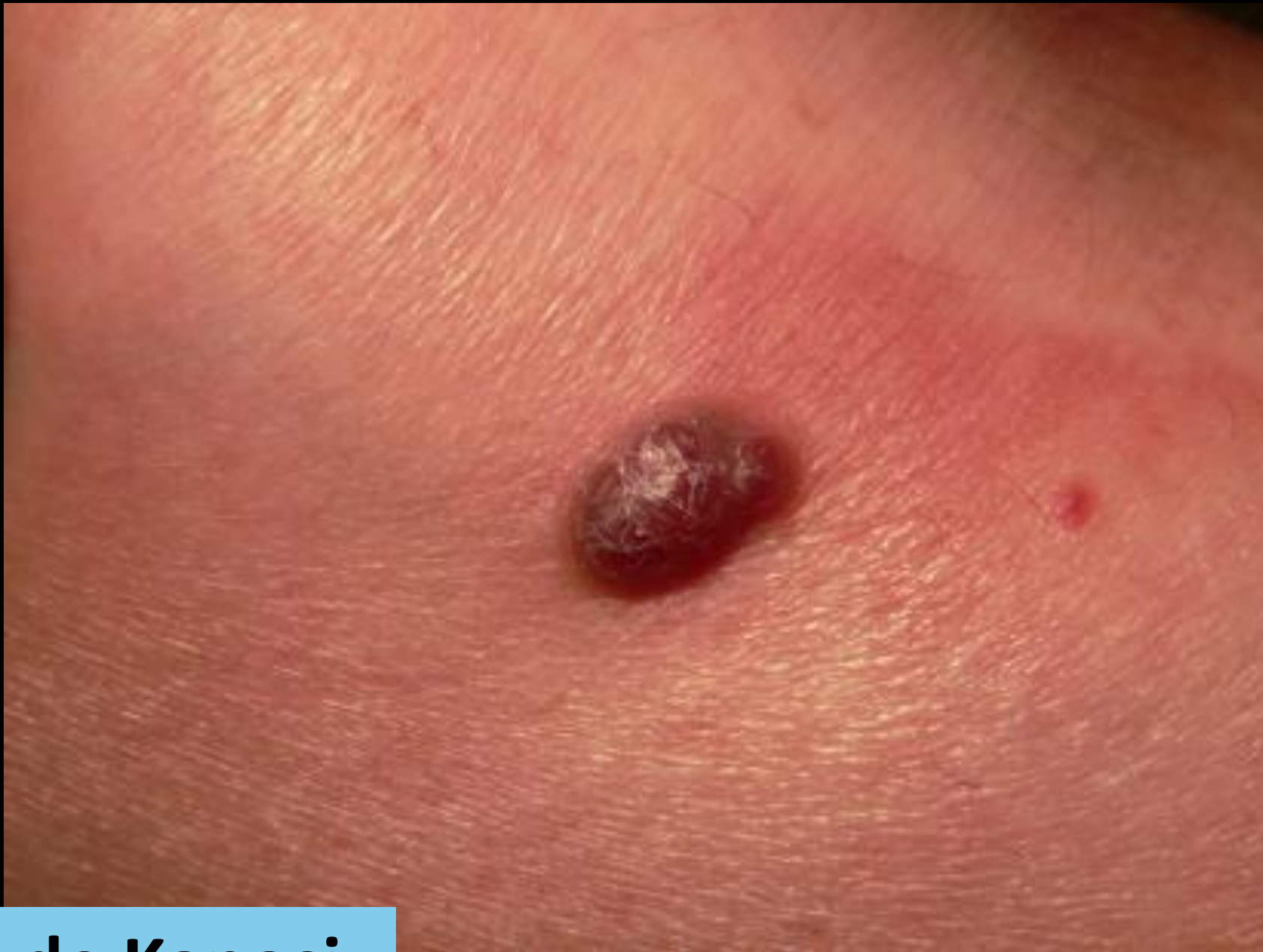Erythème polymorphe



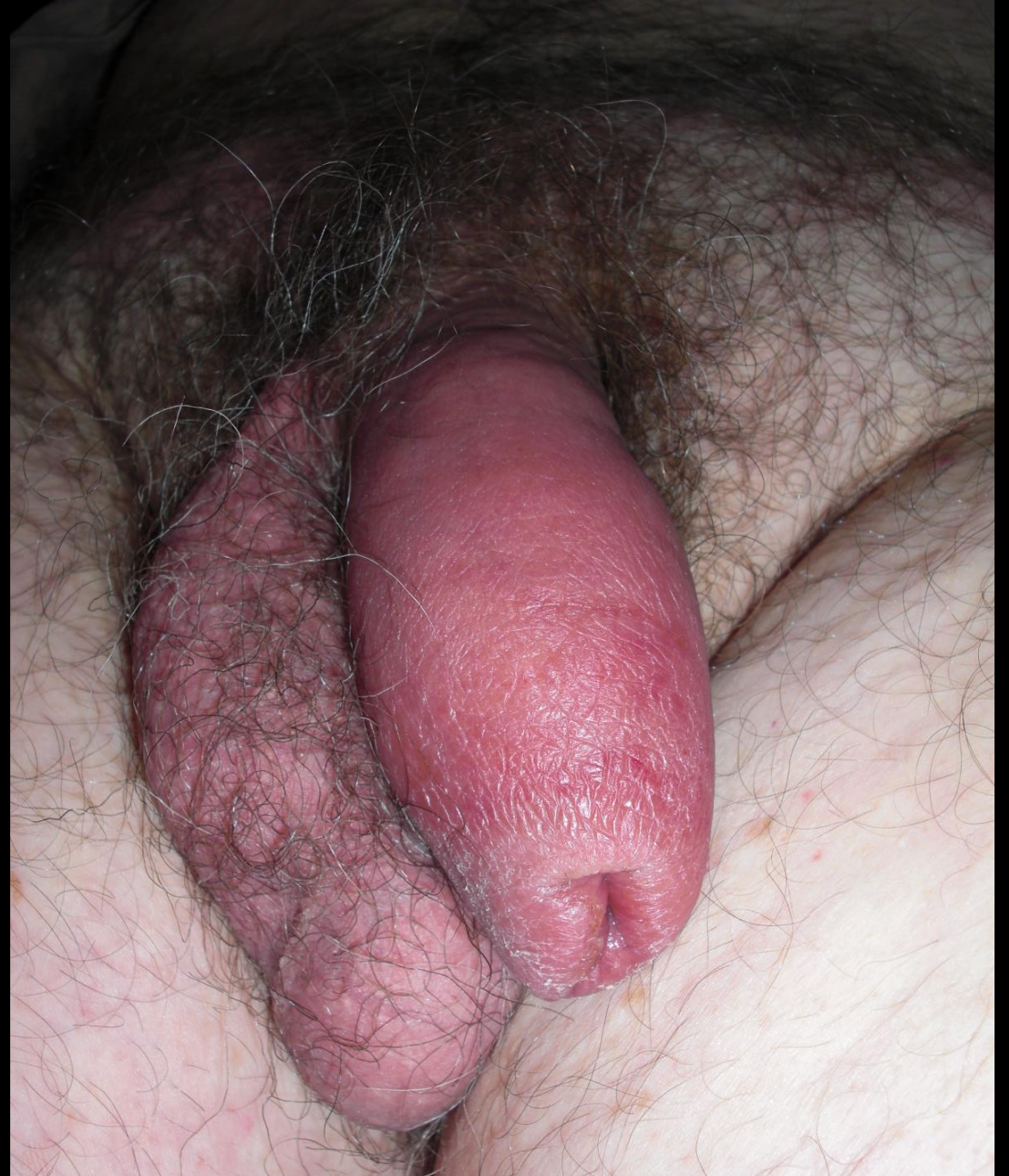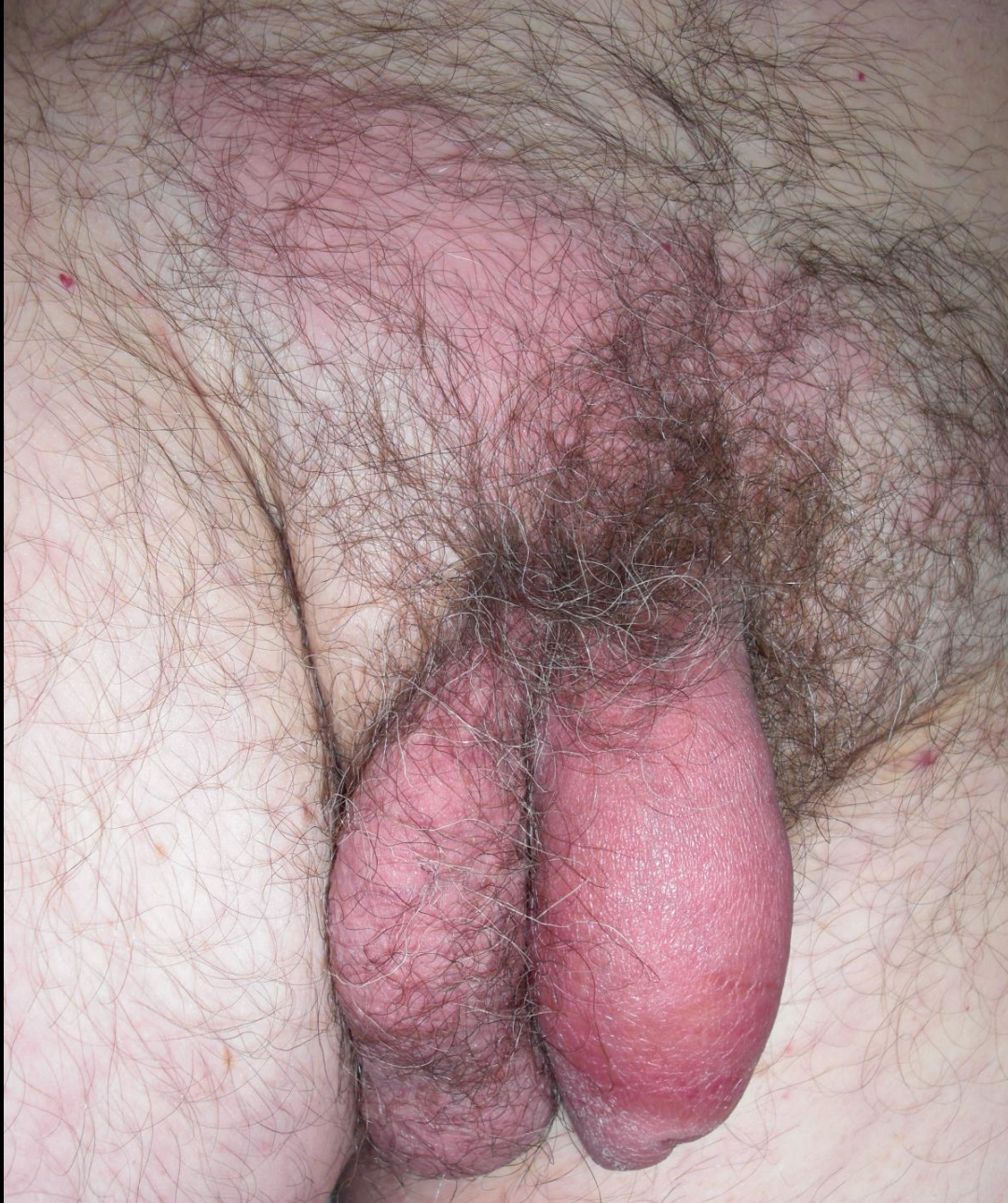Erythème polymorphe



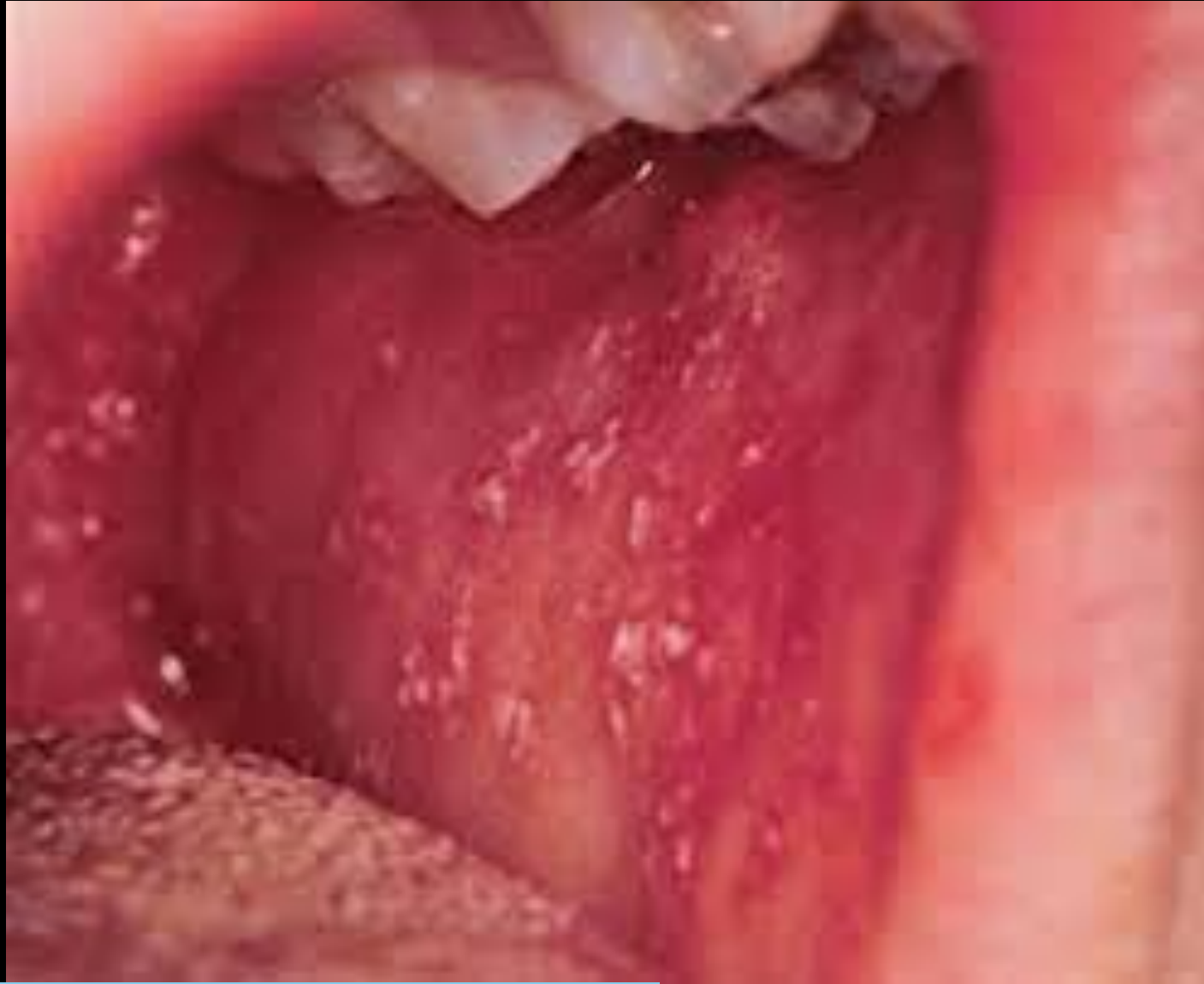Ulcère de Buruli



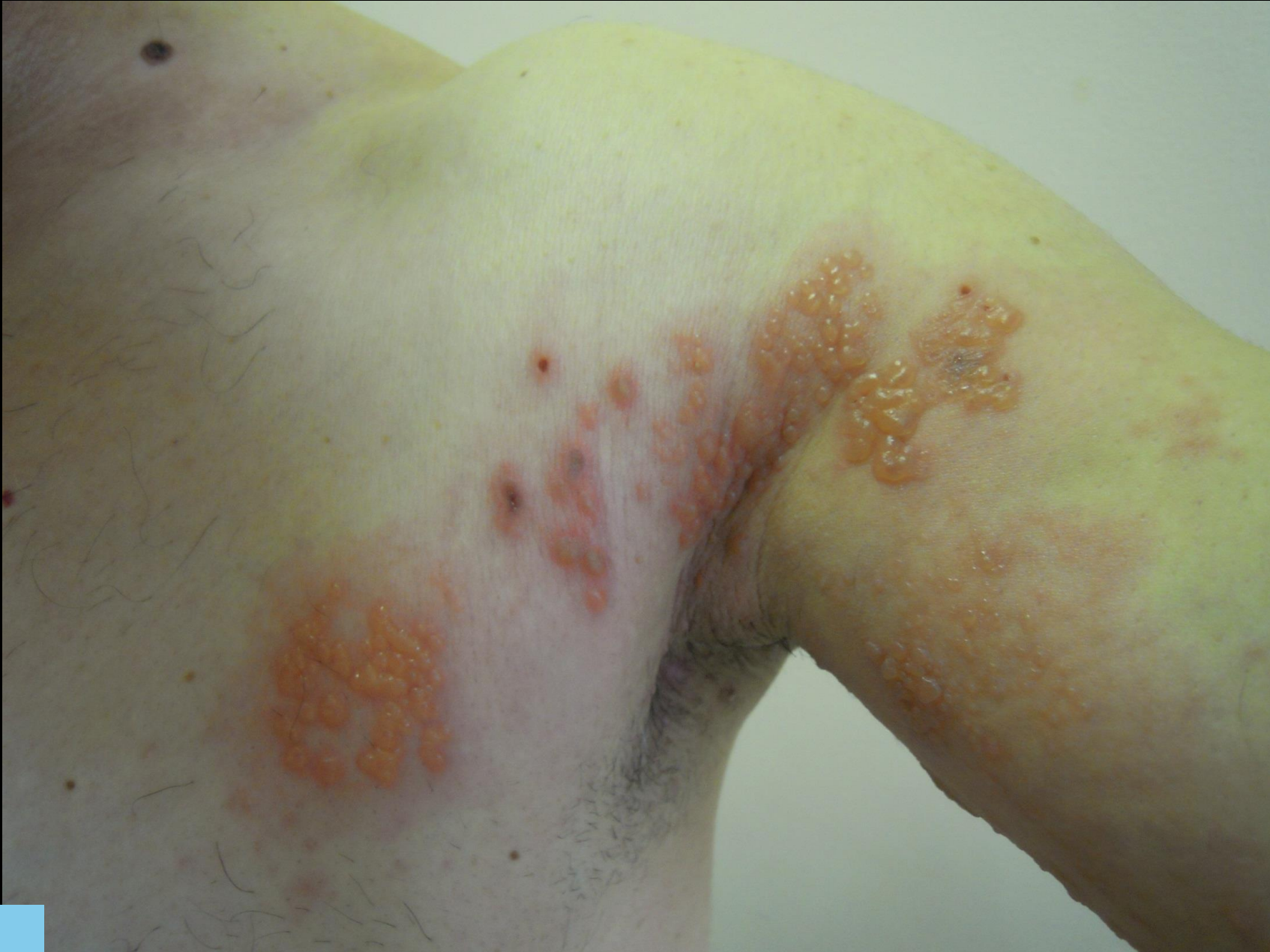Maladie de Kaposi



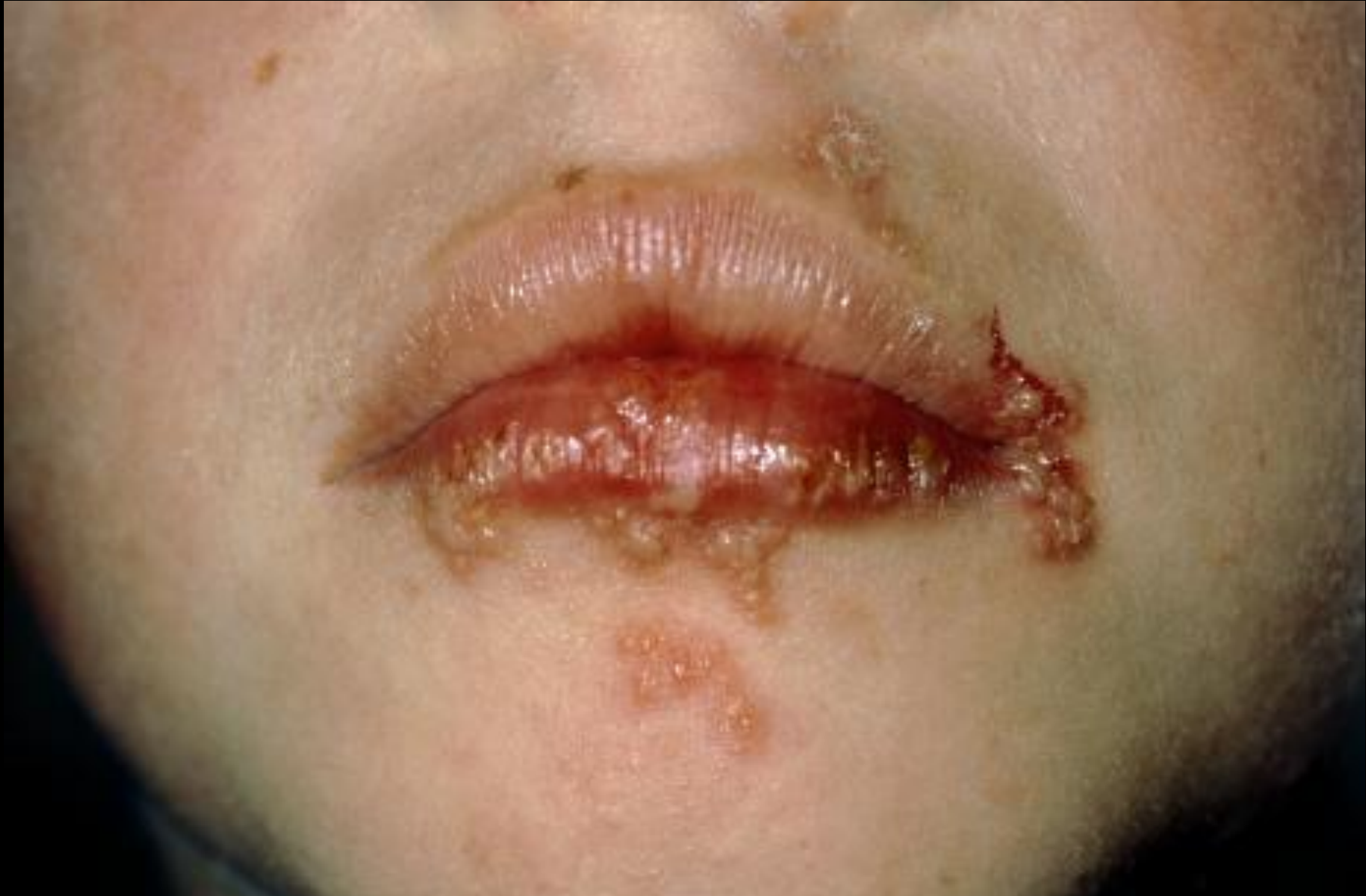Dermo-hypodermite bactérienne aiguë de la verge



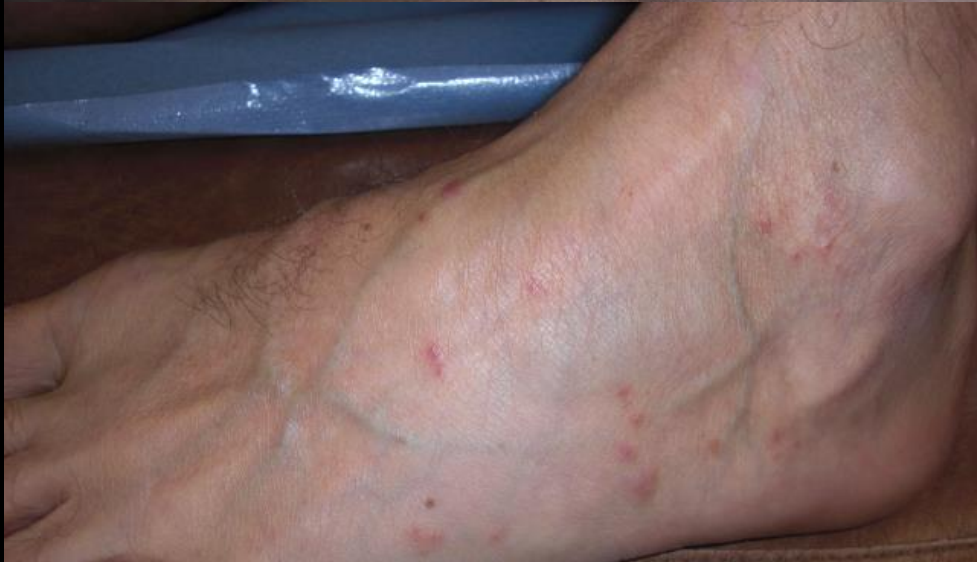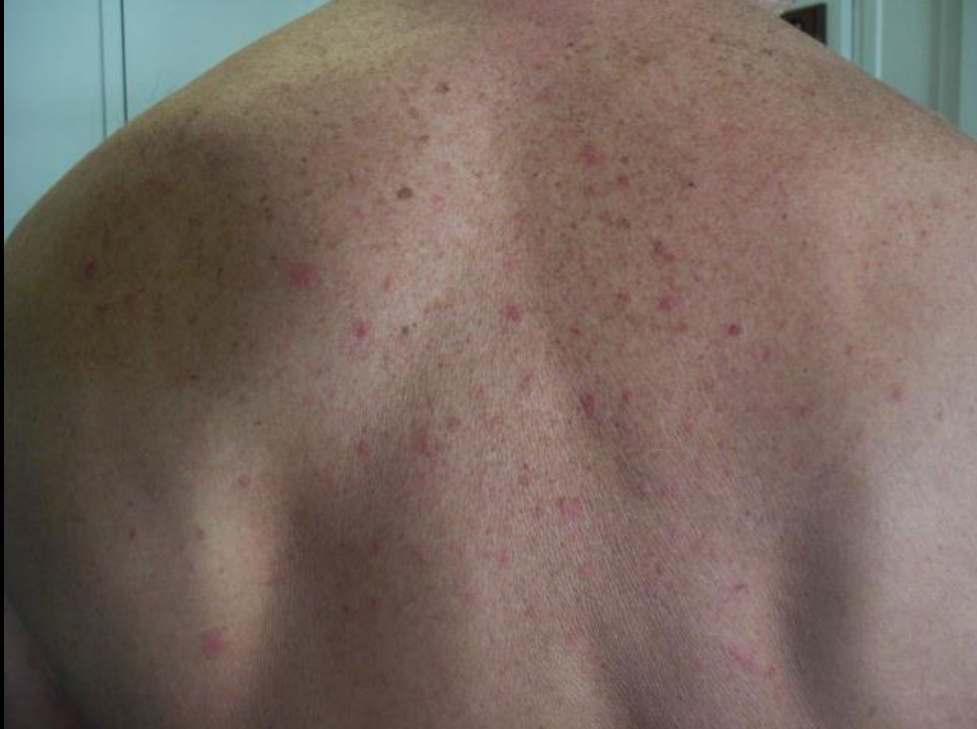Rougeole (signe de Köplick)



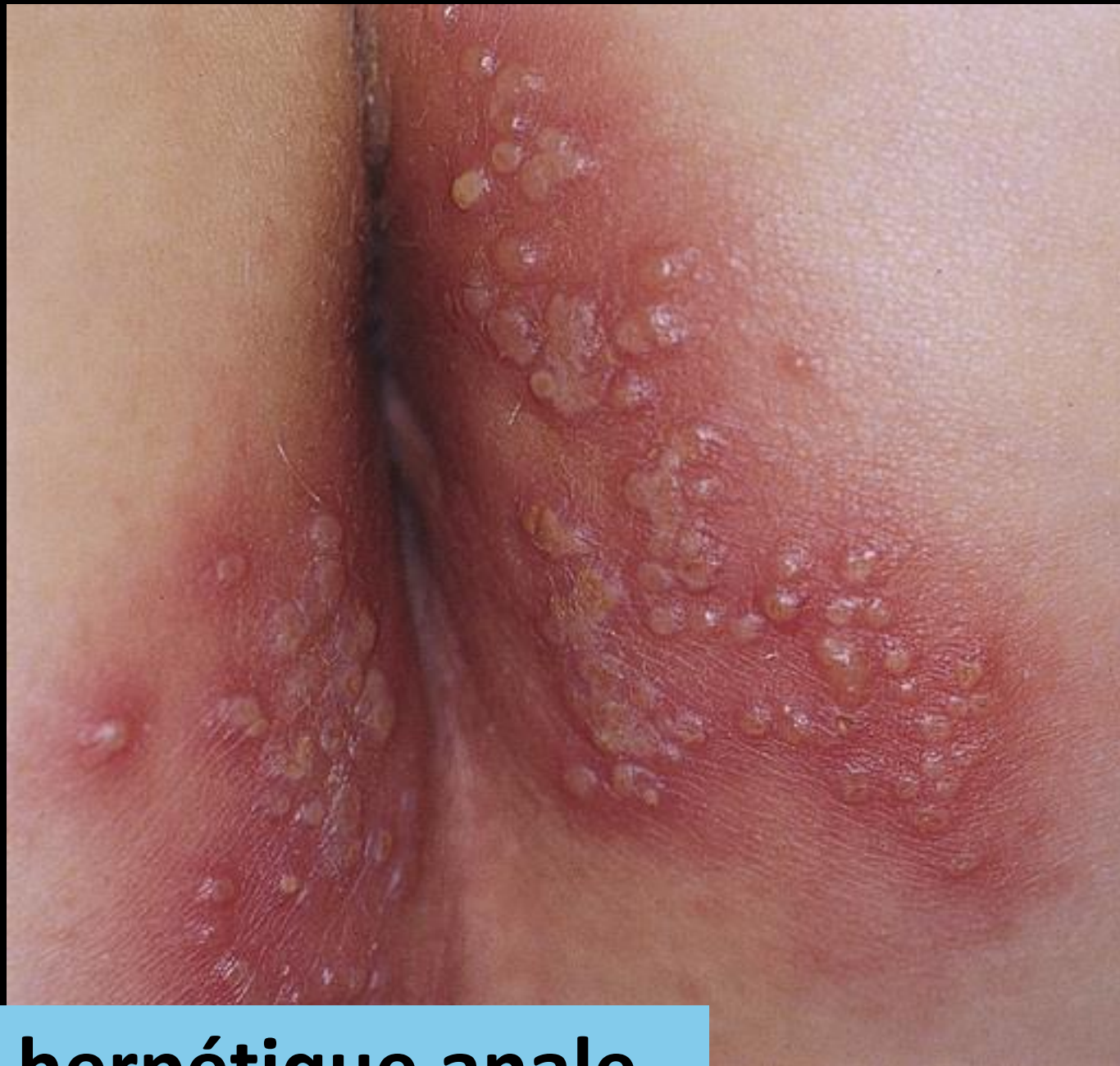Zona



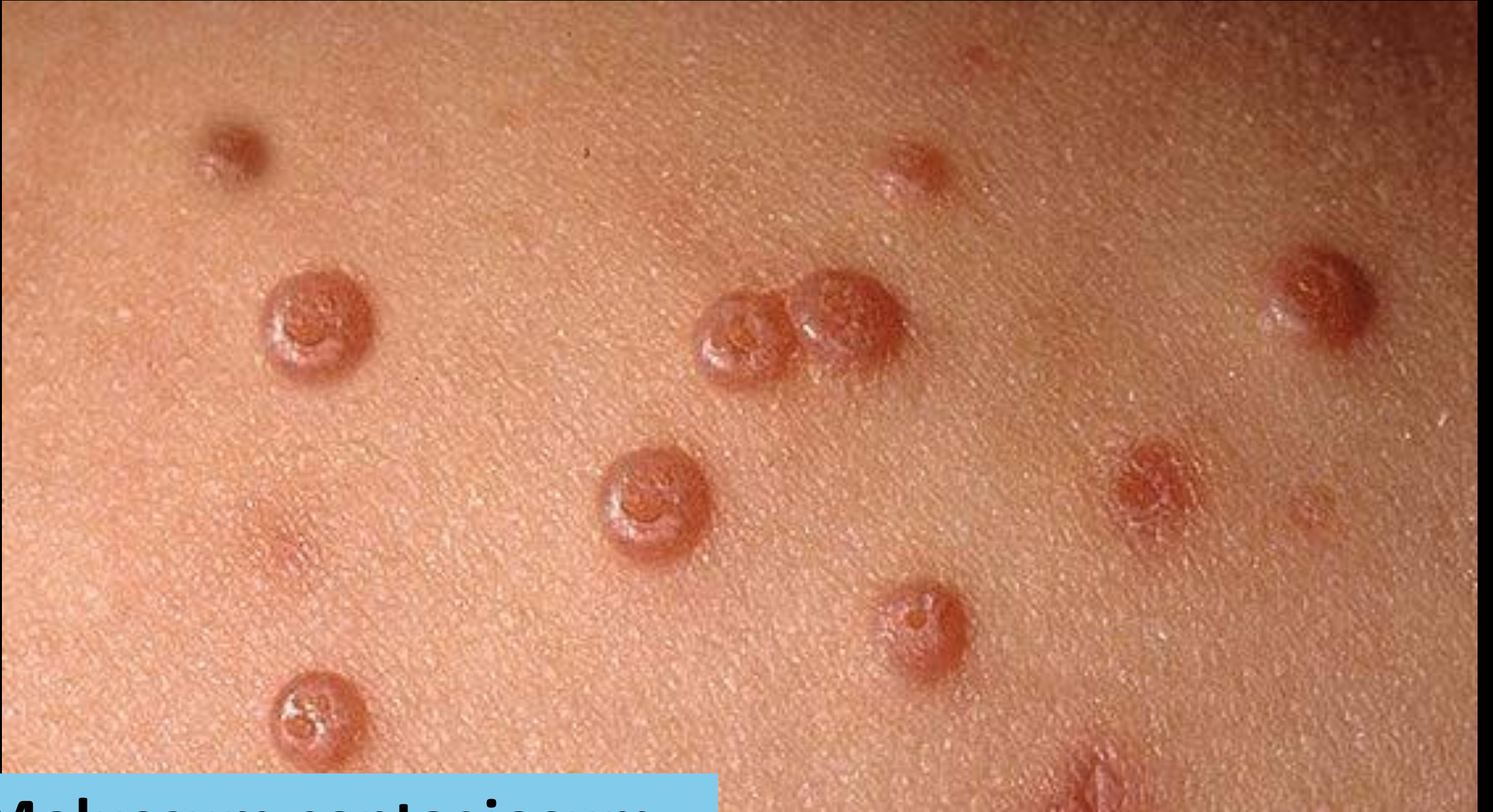Primo-infection à HSV (gingivo-stomatite)



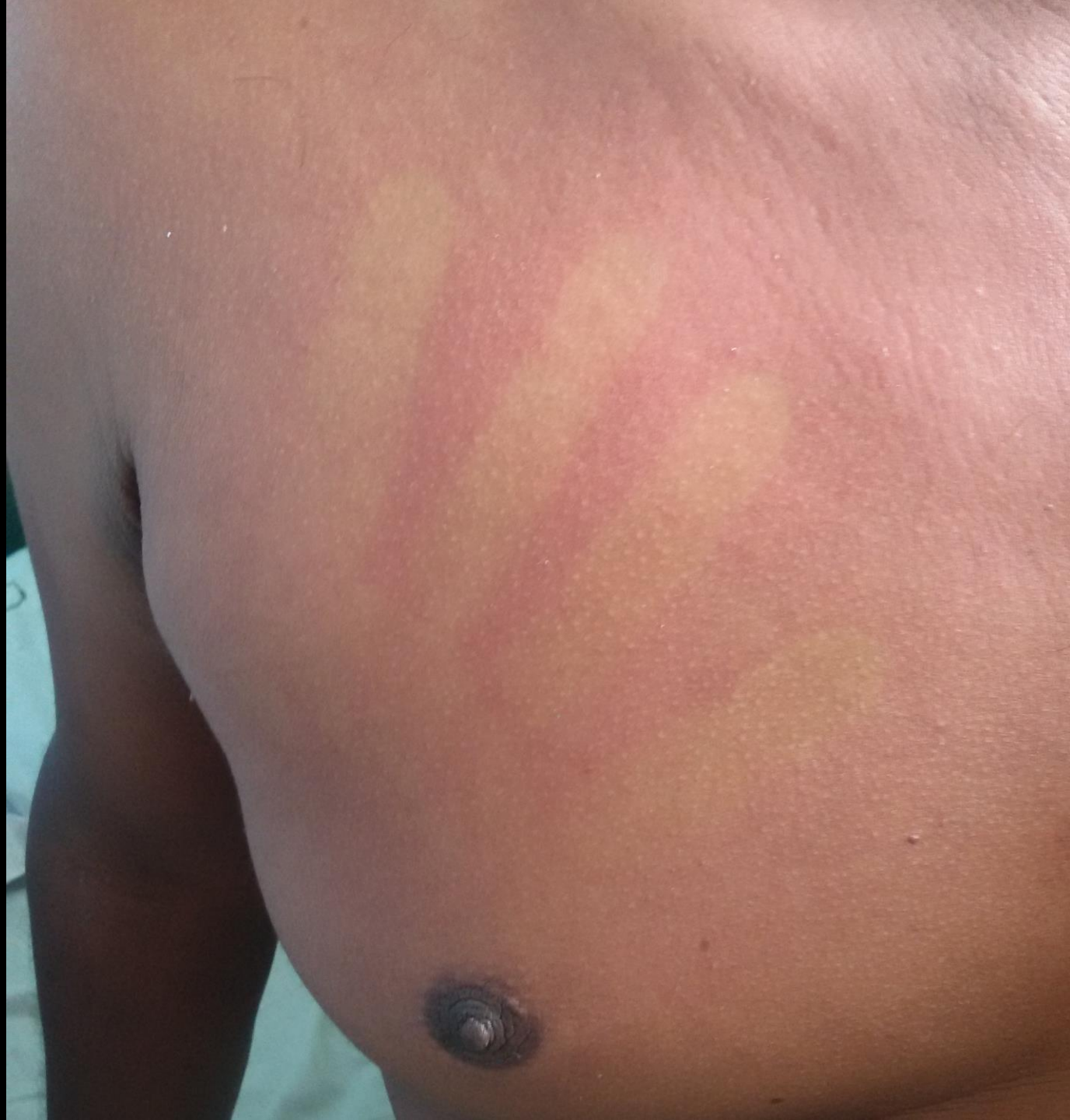Rickettsiose



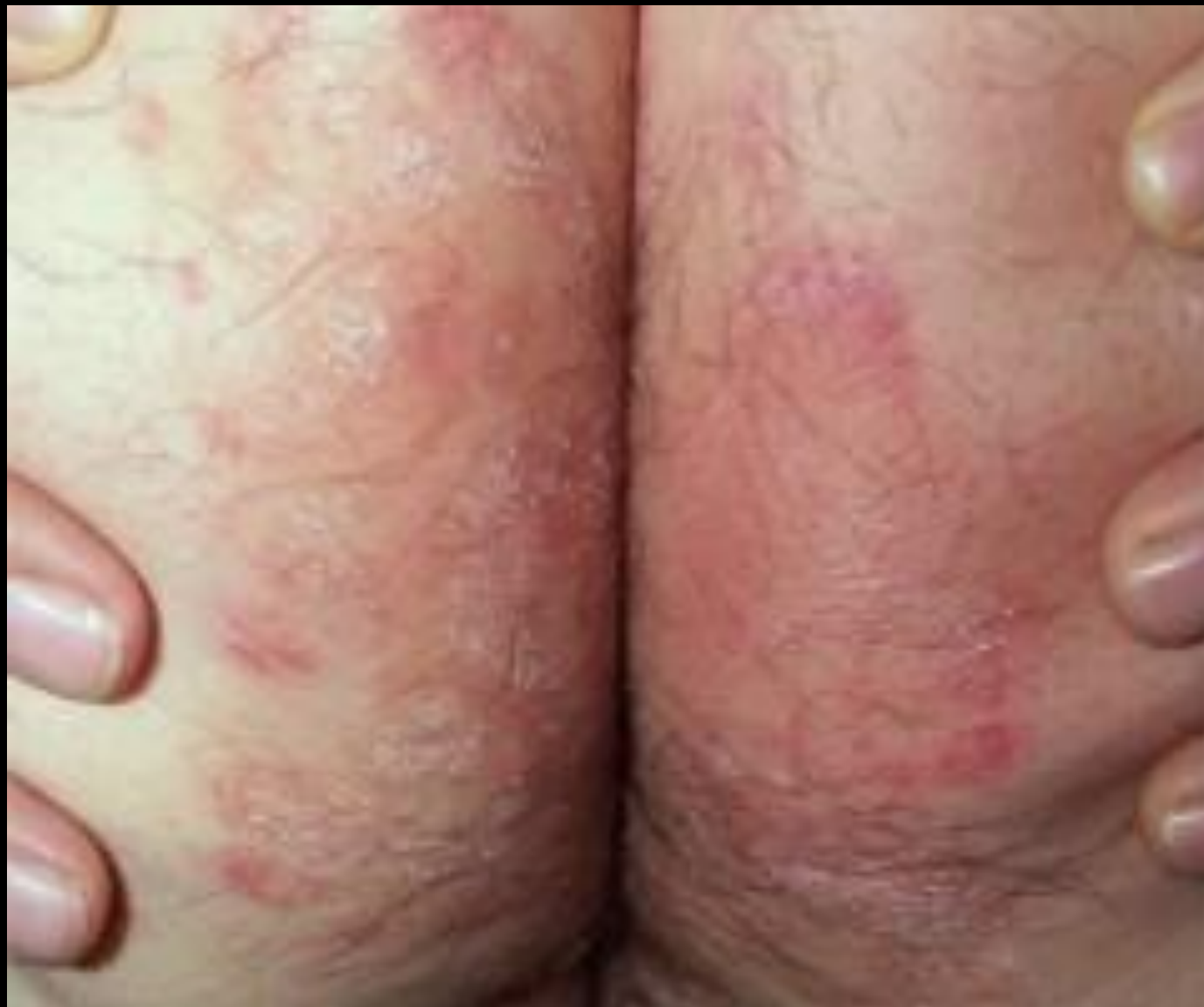Récurrence herpétique anale



Molluscum contagiosum



Dengue



Dermatophytie