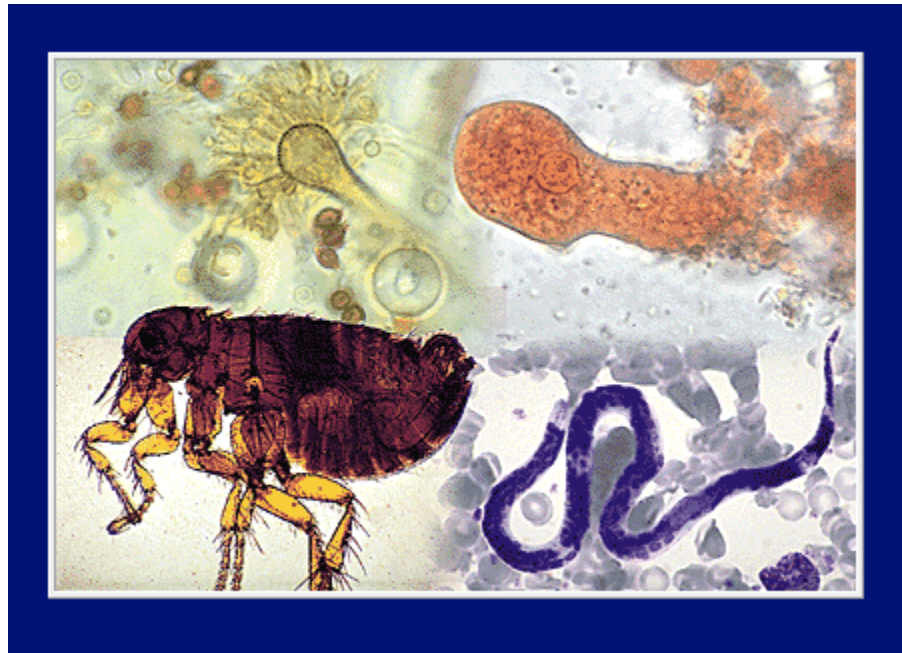
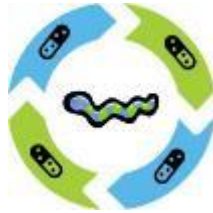
Traitements antiparasitaires des helminthes



CD Anofel

Dr MP Brenier-Pinchart, Parasitologie-Mycologie,
CHU de Grenoble Alpes

Plan

- **Introduction**
- **Présentation des médicaments**
...quelques singularités
- **Quels traitements pour quelles helminthoses?**
 - Enfant / femme enceinte

Introduction

- Anti-helminthiques : TT des helminthoses tropicales
.....mais aussi des parasitoses autochtones

CDC Home
Centers for Disease Control and Prevention
CDC 24/7: Saving Lives. Protecting People.™

A-Z Index: A B C D E F G H I J K L M N O P Q R S T U V W X Y Z #

Neglected Tropical Diseases

NTDs Home
Global NTD Programs
Diseases
Guinea Worm
Lymphatic Filariasis
Onchocerciasis
Schistosomiasis
STH
Trachoma
Other NTDs
CDC's Role
Resources & Publications

NTDs Home
Print page
Get email updates
Our Tweets
Our Facebook Posts
Contact Us:
Centers for Disease Control and Prevention
1600 Clifton Rd.
Atlanta, GA 30333
1-800-CDC-INFO (1-800-232-4636)
TTY: 1-888-232-5348
Hours of Operation
8am-8pm
EST/Monday-Friday
Closed Holidays
Contact CDC-INFO

Which diseases are considered Neglected Tropical Diseases?

Neglected Tropical Diseases (NTDs), a group of infectious diseases, include:

- Buruli ulcer
- Chagas disease
- Cysticercosis
- Dengue fever
- Dracunculiasis (Guinea Worm Disease)*
- Echinococcosis
- Fascioliasis
- Human African Trypanosomiasis (African Sleeping Sickness)
- Leishmaniasis
- Leprosy (Hansen's disease)
- Lymphatic filariasis*
- Onchocerciasis*
- Rabies
- Schistosomiasis*
- Soil-transmitted Helminths (STH) (Ascaris, hookworm, and whipworm)*
- Trachoma*
- Yaws†

* Disease is controllable by mass drug administration (MDA) or effective intervention

Neglected Parasitic Infections (NPIs) in the United States

Parasitic infections

affect **millions of people** in the United States every year. We urgently need to know more about who is at risk and how they are affected. CDC has prioritized these 5 parasitic infections for public health action here at home.

- Chagas Disease**
More than **300,000 people** in the United States are infected with *Trypanosoma cruzi*, the parasite that causes Chagas disease—and most don't know it.
- Cysticercosis**
[Up to] **1 in 10 people** hospitalized for neurocysticercosis in the United States dies from the preventable parasitic disease.
- Toxocarasis**
Each year in the United States at least **70 people** are blinded by the parasite that causes toxocarasis; most of them are children.
- Toxoplasmosis**
Toxoplasmosis is the **2nd leading cause of death** from foodborne illness in the United States.
- Trichomoniasis**
About **3% of women** and a total of **3.7 million persons** in the U.S. population have had *Trichomonas vaginalis*, a sexually transmitted parasitic infection curable with a single dose of the right antibiotics, but most infected people never get tested or treated.

Learn more: www.cdc.gov/parasites/npi/

Parasitoses : maladies tropicales négligées ⇒ peu de médicaments

EMBRANCHEMENT DES NEMATHELMINTHES (vers ronds)

Classe de Nématodes

Ovipares	
<i>Trichuris trichiura</i> (trichocéphale)	trichocéphalose
<i>Enterobius vermicularis</i> (oxyure)	Oxyurose
<i>Ascaris lumbricoides</i> (ascaris)	ascarirose
<i>Ancylostoma duodenale</i> (ankylostome)	Ankylostomoses
<i>Necator americanus</i> (ankylostomes)	
<i>Strongyloides stercoralis</i> (anguillule)	Anguillulose
<i>Toxocara canis</i>	Larva migrans
<i>Ancylostoma brasiliensis</i>	Anisakiose
<i>Anisakis spp.</i>	
Vivipares	
<i>Trichinella spiralis</i> (trichine)	Trichinose
<i>Wuchereria bancrofti</i>	Filariose de Bancroft
<i>Wuchereria pacifica</i>	Filariose apériodique du Pacifique
<i>Brugia malayi</i>	Filariose de Malaisie
<i>Loa loa</i>	Loaose
<i>Onchocerca volvulus</i> (onchocerque)	Onchocercose
<i>Dracunculus medinensis</i> (filaire de Médine)	Dracunculose
<i>Mansonella streptocerca</i>	Filarioses Non ou peu pathogènes
<i>Mansonella perstans</i>	
<i>Mansonella ozzardi</i>	

EMBRANCHEMENT DES PLATHELMINTHES(vers plats)

Classe des trématodes

Douves	
<i>Fasciola hepatica</i> (grande douve du foie)	Distomatoses hépatiques
<i>Dicrocoelium dentriticum</i> (petite douve du foie)	
<i>Clonorchis sinensis</i> (douve de Chine)	
<i>Opisthorchis felinus</i>	Distomatoses intestinales
<i>Fasciolopsis buski</i>	
<i>Heterophyes heterophyes</i>	
<i>Paragonimus westermani</i>	
<i>Paragonimus africanus</i>	Distomatoses pulmonaires
Schistosomes	
<i>Schistosoma haematobium</i>	Schistosomose (bilharziose) urogénitale
<i>Schistosoma mansoni</i>	Schistosomoses intestinales
<i>Schistosoma intercalatum</i>	Schistosomoses artérioveineuses extrême-orientales
<i>Schistosoma japonicum</i>	
<i>Schistosoma mekongi</i>	

Classe des Cestodes

<i>Taenia saginata</i> (ténia du bœuf)	Téniasis intestinal
<i>Taenia solium</i> (ténia du porc)	Téniasis intestinal et cysticercose
<i>Diphyllobothrium latum</i>	Bothriocéphalose
<i>Hymenolepis nana</i>	Hyménolépiose
<i>Echinococcus granulosus</i>	Echinococcose hydatique
<i>Echinococcus multilocularis</i>	Echinococcose alvéolaire
<i>Multiceps spp.</i>	Cénuoses

Introduction

- **Des traitements antihelminthiques**
 - Anciens à base de plantes
 - Histoire complexe : issue de la médecine vétérinaire (triclabendazole...)
 - ATU nominative (mebendazole)
 - AMM - peu ou pas remboursés par la SS pour certains (triclabendazole)
 - Anti-parasitaires : peu de nouveaux et plusieurs arrêts de commercialisation (niclosamide-2020, Tiliquinol tilbroquinol-2021, fumagilline 2019)
- Antihelminthiques : **peu nombreux**
- Parfois **spectre étroit** : bilharziose, distomatose métropolitaine
- Médicaments efficaces
- **Mécanisme d'action** : parfois « grossièrement » connu ↔ eucaryotes complexes et pluricellulaires
- ≠ aux antipaludiques : **peu de réel problème de résistance** en médecine humaine
- ...mais présente en médecine vétérinaire ++ (helminthoses animales) : surveillance

Introduction

Le médicament antiparasitaire idéal, surtout s'il est utilisé en traitement de masse

- toxicité minimale conférant une bonne tolérance
- administration facile
- de préférence par voie buccale
- une dose unique
- conservation prolongée même dans des conditions difficiles du milieu tropical
- induisant peu de chimiorésistance
- d'un prix modique
- et il devra si possible être polyvalent

... est un concept!

Les antihelminthiques

• Benzimidazolés

- Essentiel ++

Thiabendazole : 1961 (E233)



Puis **molécules apparentées** issues de la pharmacologie expérimentale
moins toxiques
plus polyvalents
TT individuel et de masse

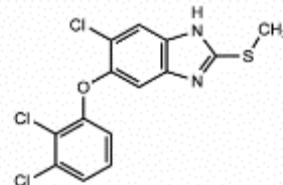
En commun :

- Cycle imidazole
- Cycle benzénique

≠ R1 et R2

Tableau V. – Médicaments de la série du benzimidazole.

R ₁	R ₂	Dénominations	Nom déposé
		Thiabendazole ⁽¹⁾	Mintézol [®]
		Mébendazole ⁽²⁾	Vermox [®] (non commercialisé en France)
		Flubendazole ⁽³⁾	Fluvermal [®]
		Albendazole ⁽⁴⁾	Zentel [®] Eskasole [®]



Triclabendazole

Egaten[®]

Les antihelminthiques

- **Benzimidazolés**

- **Mode d'action** : action au niveau de la **tubuline** (microtubules du cytosquelette)
 - désintégration des microtubules des cellules intestinales des nématodes
 - inhibition de la polymérisation de la tubuline

affinité différentielle/aux cellules de mammifères : 400 fois

→ Troubles biochimiques : affectent la digestion et absorption des nutriments, glucose +++ → ↓ ATP
→ **Conséquences métaboliques +++**

→ Chimiorésistance : mutation molécule de la tubuline et pompe à efflux du médicament (médecine vétérinaire)

- **Mébéndazole** : prescrit au USA ++ (oxyurose)
très proche du flubendazole
pouvoir tératogène expérimental (rat)

Des enquêtes menées chez des femmes ayant pris du mébéndazole pendant le premier trimestre ont montré que l'incidence des avortements spontanés et des malformations ne dépasse pas celle de la population générale (données OMS)

Les antihelminthiques

- Benzimidazolés

Principales caractéristiques des benzimidazolés utilisés dans le traitement de parasitoses digestives.

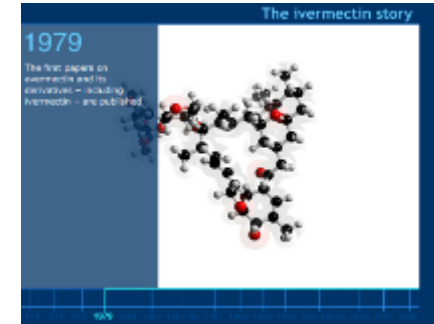
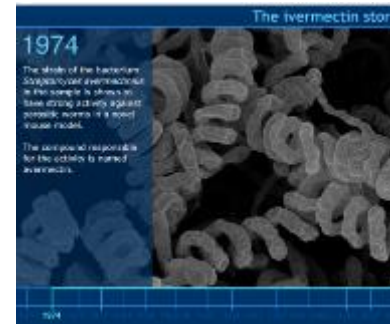
Principe actif	Nom commercial	Présentation	Voie et rythme d'administration	Principaux effets indésirables	Précautions d'emploi	Indications
Albendazole	Zentel®	Cp sécable 400 mg Sb 10 ml à 4 %	Orale, prise unique ou/24 h	Troubles digestifs (douleur abdominale, nausées, plus rarement vomissements, diarrhée) Cytolyse hépatique, le plus souvent minime et réversible à l'arrêt Leucopénie, aplasie exceptionnelle Rarement : alopecie, céphalées, vertiges, rash, fièvre	Ingérer au cours des repas pour améliorer l'absorption et la tolérance digestives Surveiller l'hémogramme et les transaminases en cas de traitement prolongé En cas d'oxyurose, prescrire un traitement synchrone de l'entourage et un second traitement à j7	AMM Ankylostomoses Ascariidose Giardiase de l'enfant Oxyurose Strongyloïdose (anguillulose) Taenioses (<i>Taenia saginata</i> , <i>Taenia solium</i>) Trichinellose (trichinose) Trichocéphalose Hors AMM Capillariase intestinale Microsporidioses
Flubendazole	Fluvermal®	Cp 100 mg Sb 2 %	Orale, prise unique ou/24 h	Troubles digestifs occasionnels Très rare : neutropénie	En cas d'oxyurose, prescrire un traitement synchrone de l'entourage et un second traitement à j15	AMM Ankylostomoses Ascariidose Oxyurose Trichocéphalose
Mébendazole	Vermox®	Cp 100/500 mg Sb 20 mg/ml	Orale, prise unique ou/24 h	Tolérance clinique et biologique excellente en cure courte Manifestations allergiques En cas d'infestation massive par des nématodes, possibilité de douleurs abdominales et d'une diarrhée avec expulsion de vers	Ingérer au cours des repas pour améliorer l'absorption digestive En cas d'oxyurose, prescrire un traitement synchrone de l'entourage et un second traitement à j15	Disponible dans les Dom-Tom ou en autorisation temporaire d'utilisation en métropole Intérêt en cas de polyinfestations Efficacité avérée : ascariidose, trichocéphalose, oxyurose Efficacité modérée : ankylostomoses

Cp : comprimé; Sb : suspension buvable; AMM : autorisation de mise sur le marché.

Présentation des médicaments

• Ivermectine

- Tokyo : équipe de **Satoshi Omura** : composés bioactifs produits par les microorganismes
- 1974, prélèvements de terre du Japon



- Produits de fermentation d'un Actinomycètes tellurique (*Streptomyces avermitilis*)
-22, 23 dihydro-ivermectine B1
- Dérivé des avermectines*, structure semblable aux macrolides sans activité bactéricide
- Polyvalence : anti**vermes** – anti**ectoparasites**
- Médecine vétérinaire en 1981

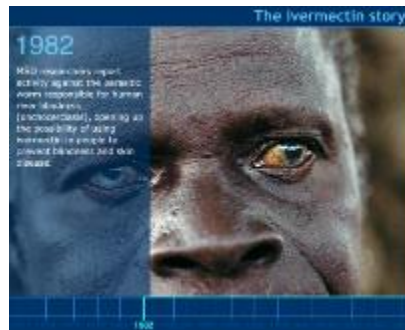

* Composé organique macrocyclique

Présentation des médicaments

- **Ivermectine**

- 1982 : premier homme TT à Dakar (Onchocercose)




- 1987, MSD :
Don de ce médicament pour le traitement de l'onchocercose en Afrique
OCP (Onchocerciasis Control Programme) en Afrique de l'Ouest débuté en 1974
AMM en France




- 1992 : en Amérique du sud (OEPA)



Présentation des médicaments



The 2015 Nobel Prize in Physiology or Medicine



William C. Campbell Born 1930, Ireland Drew University, Madison, New Jersey, USA	Satoshi Ōmura Born 1935, Japan Kitasato University, Tokyo, Japan	Youyou Tu Born 1930, China China Academy of Traditional Chinese Medicine, Beijing, China
---	--	---



la découverte de l'ivermectine – duquel est dérivée l'ivermectine



découverte de l'artémisinine

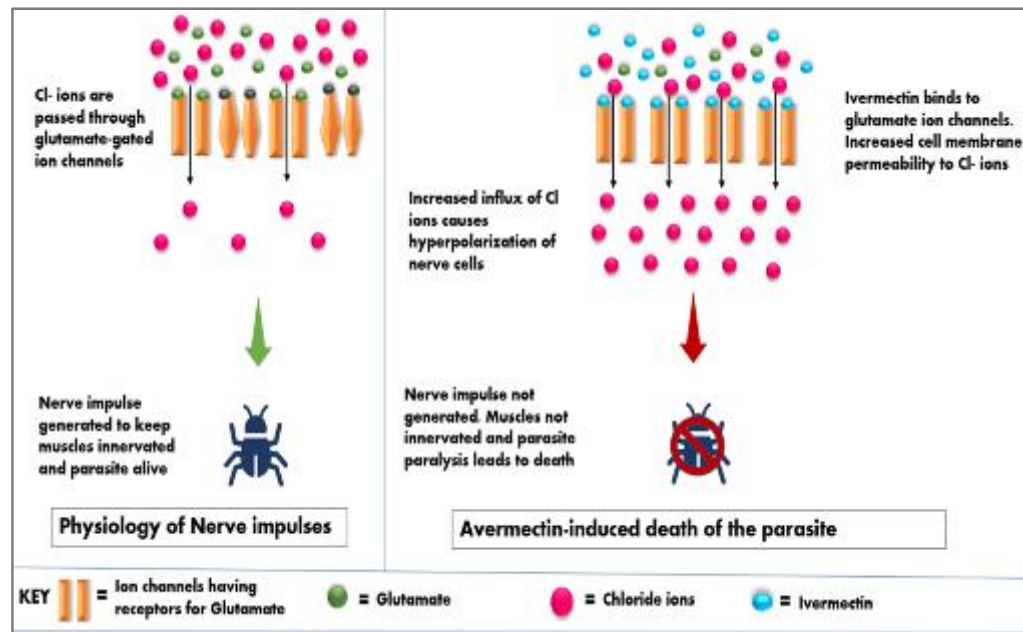
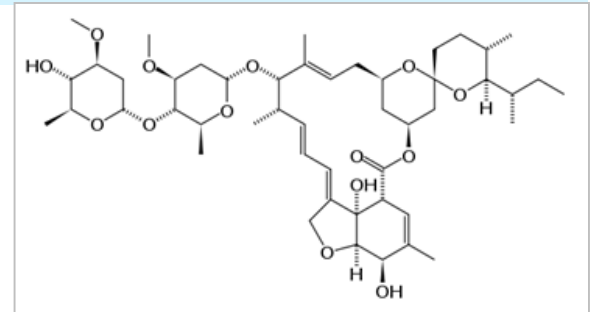
Présentation des médicaments

- **Ivermectine**

- Mécanisme d'action complexe ++

- **Paralysie neuromusculaire :**

- Perturbations des canaux chlorures : influx d'ions chlorure \Rightarrow
- L'IVM agit chez les invertébrés sur les canaux chlorures dépendants du glutamate et de l'acide gamma-aminobutyrique, **bloquant ainsi la neurotransmission**



Présentation des médicaments

- **Ivermectine**

- Complexe ++
 - favorise la libération du neurotransmetteur GABA en pré-synaptique
 - liaison au complexe GABA-Récepteur-canal chlore
 - interagit également avec d'autres canaux chlore celui faisant intervenir le neuromédiateur GABA
 - bloque la digestion du parasite par paralysie du pharynx
- Intérêt : répartitions ≠ R GABA : mammifères : SNC/ barrière hémato-encéphalique → non accessible
: nématodes, arthropodes : SN périphériques - jonction neuromusculaire
- Efficace : anguillulose (+++), ascaridiose
- Peu efficace trichocéphalose et ankylostomose (médiocre)

Autre indication ?

Présentation des médicaments

France :

Tableau 1
Indications et posologie de l'ivermectine.

	Posologie	AMM en France Uniquement > 15 kg
Onchocercose	150 µg/kg (à répéter tous les 6 à 12 mois)	Oui ^a
Filarioses	150-200 µg/kg (tous les 6 mois)	Oui ^a
Helminthiases	200 µg/kg 2 jours de suite	Oui ^a
Gale	200 µg/kg 2 doses à 7 à 14 jours d'intervalle	Oui ^b Une seule dose pour l'AMM, pas de différence posologique selon la gravité de la gale
Pédiculoses	400 µg/kg 2 doses à 7 jours d'intervalle	Non ^c Après échec des traitements locaux répétés

AMM : autorisation de mise sur le marché.

^a Indication indiscutable en première intention.

^b Indication AMM avec possibilité d'alternative thérapeutique.

^c Indication hors AMM en dernière ligne.

Arch Pediatr. 2016, 23:204-209.

USA :

Lotion topique à l'ivermectine 0,5 % (autorisée par la FDA)

→ pour le traitement des poux de tête chez les patients âgés de ≥ 6 mois

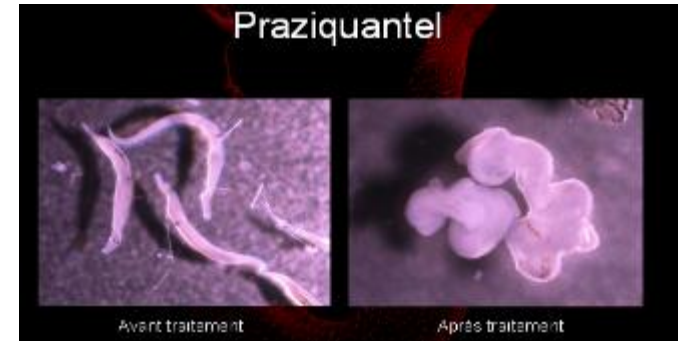Drug	Resistance	Lower Age Limit	Administration	Cost/Size
Ivermectin 0.5% lotion – generic Sklice (Arbor)	Rare	6 months	▶ Apply to dry hair and scalp; leave on for 10 min, then rinse ¹ ▶ Wait 24 hours before applying shampoo	\$35.00/4 oz ² 33.30/4 oz ³

Présentation des médicaments

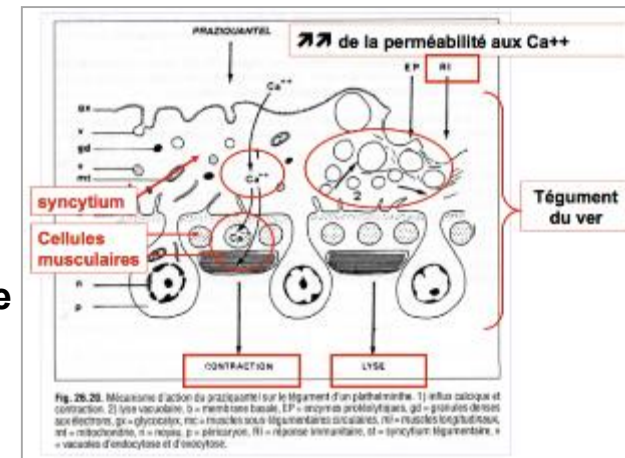
• Praziquantel

- Anti-plathelminthe d'origine vétérinaire
- Développé dans les années 70
- Mode d'action : partiellement connu
augmentation de la perméabilité par déstabilisation des phospholipides membranaires
→ influx de calcium

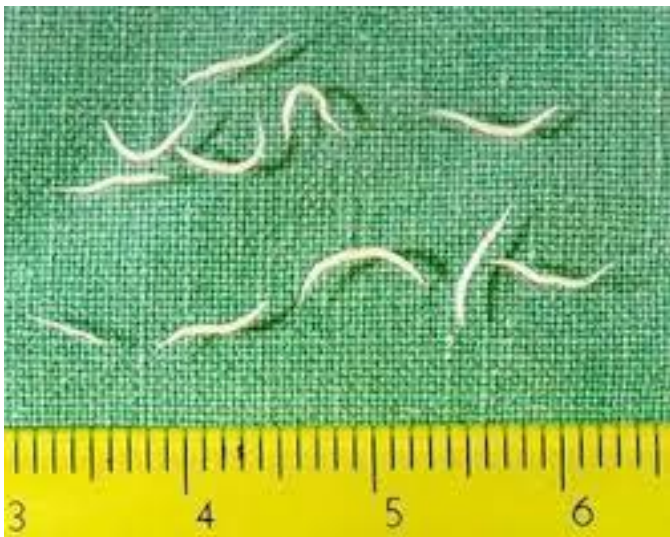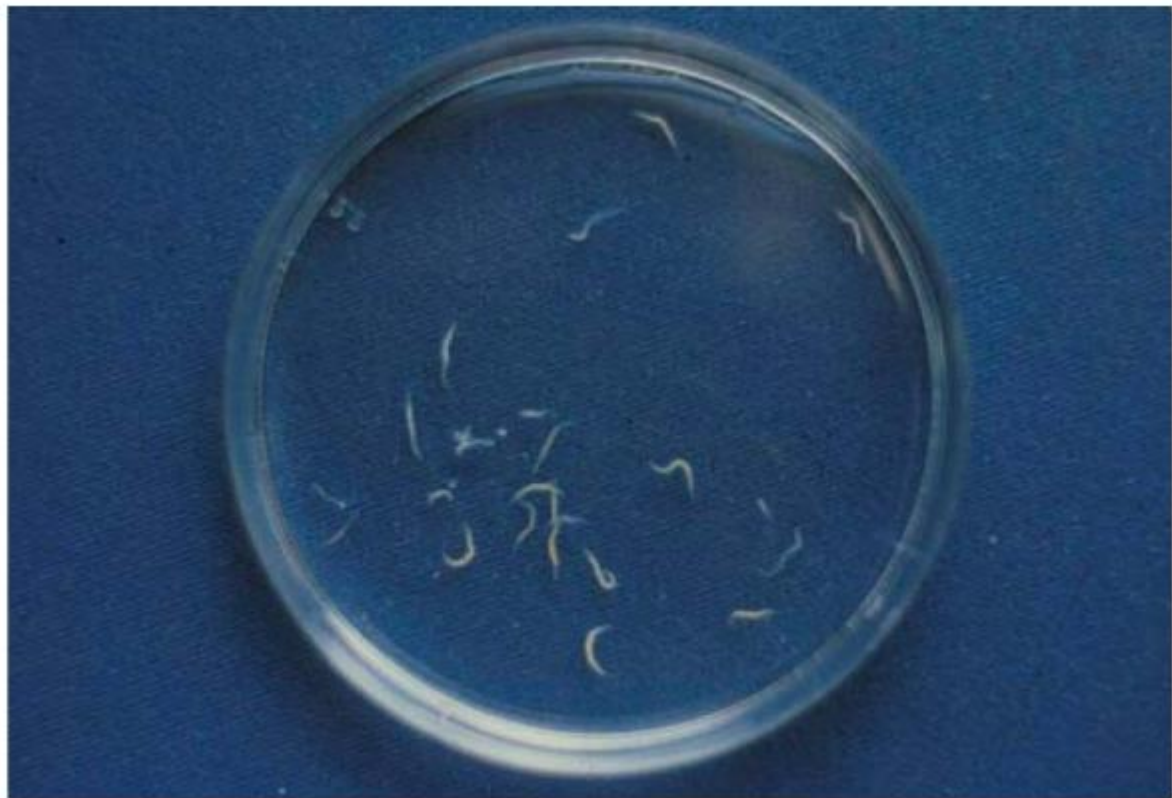- **Tétanisation des schistosomes**
- **Destruction rapide des téguments**
- **Favorise l'élimination des vers par l'immunité de l'hôte**



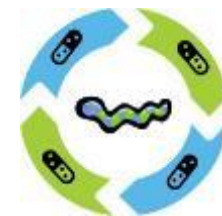Schisto-Med, nouvelles molécules anti-schistosomoses, J Portela et J Boissier



- Métabolisme hépatique, métabolite éliminé dans les urines (80 % éliminés dans les 4 j)
- Bonne diffusion : méninge, lait, traverse très peu le placenta, ne s'accumule pas dans les tissus
- Efficace : adultes des schistosomes, taeniasis, distomatoses intestinales



Oxyurose



Nématodes

- **Flubendazole** (Fluvermal®)

- 1cp ou 1 cm + **2-3 semaines**
- Bien toléré (rares EI)

[Remb Séc soc à 65 %. Collect]

- **Pamoate de pyrantel** (Combantrin®)

- blocage neuro-musculaire du ver
- Cp ou buvable, enfant >12kg
- Posologie : 10 mg/kg à 12 mg/kg en 1 prise + **2-3 semaines**
- Bien toléré (rares EI)

[Remb Séc soc à 65%]

- **Albendazole** (Zentel®) cp (400mg) et susp buv (10 mL 4%)

- Enfant 1 à 2 ans : 200 mg (½ fl)
Adulte, enf > 2 ans : 400 mg (1cp ou 1 fl)

[Remb Séc soc à 65 %.Collect]

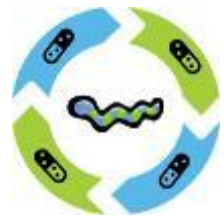prise unique à répéter **+7 jours**

- Faible absorption (< 5 %), métabolisme hépatique en albendazole sulfoxyde (principe actif) et sulfone, élimination biliaire principalement
- Bien toléré car TT court : troubles gastro-intestinaux, céphalées et vertiges

Femme enceinte : 1 T : pyrantel; 2T et 3T : pyrantel ou flubendazole

Allaitement : pyrantel ou flubendazole

Oxyurose



Nématodes

Mesures associées indispensables

Traiter toute la famille le même jour

Changer la literie et le linge le jour du traitement

Couper les ongles le plus ras possible

Laver les mains et broser les ongles après chaque selle et avant chaque repas

Mettre un pyjama fermé (pour éviter le contact direct entre les doigts et l'anus)

Nettoyer les objets principaux (jouets, crayons, gommes)

Renouveler le traitement 20 jours plus tard

Oxyurose



Si échec après le second comprimé de flubendazole ?

1) Majorité des cas : ré-infestation

- Conseils hygiéno-diététiques?
- Protocole de traitement?
- Source de la contamination non identifiée?

2) Certitude diagnostique ?




3) Autres localisations ?

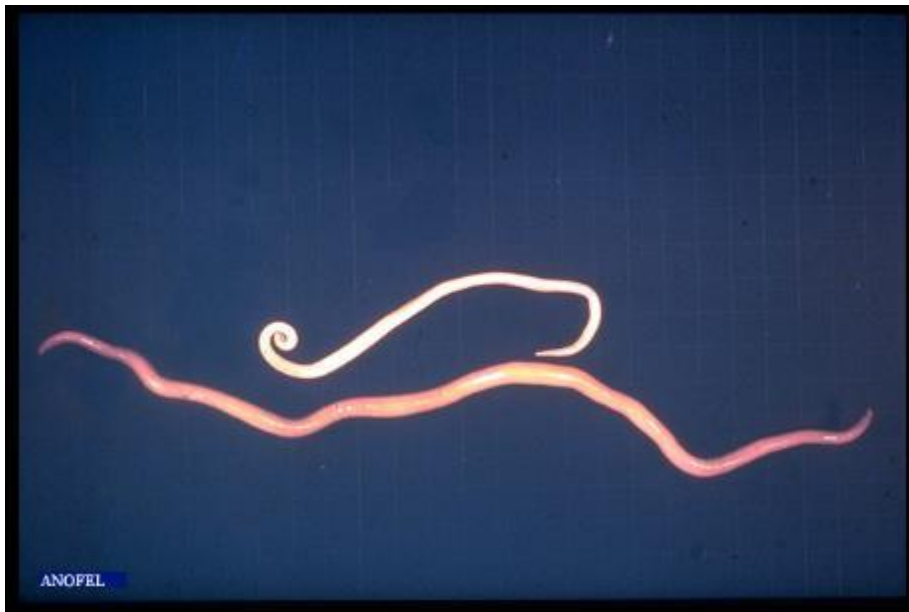
Extra-intestinale (vaginale) ou plus « intra-tissulaire » (appendiculaire, rectale..)

- Faible diffusion du flubendazole
- Albendazole (Zentel) +++ meilleur diffusion tissulaire

⇒ Pas de véritable résistance moléculaire

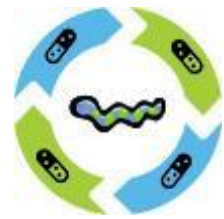

3 à 5 cm



M : 12 à 17 cm
F : 20 à 25 cm

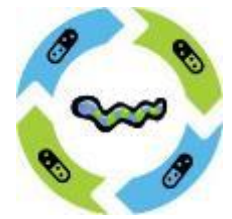



Nématodes

Ascaridiose, Ankylostomose, Trichocéphalose

- **Flubendazole** (Fluvermal[®])
 - Ascaridiose, trichocéphalose > ankylostomose : 100 mg (1 c ou 1 cm) matin et soir **pendant 3 jours**
- **Albendazole** (Zentel[®]) *spectre : intérêt en zone tropicale ++*
 - Ascaridiose, ankylostomose, trichocéphalose :
 - Enfant 1 à 2 ans : 200 mg (½ fl)
 - Adulte enf > 2 ans : 400 mg (1cp ou 1 fl) **une prise unique**
- **Pamoate de pyrantel** (Combantrin[®])
 - *Ascaridiose* : 10 mg/kg à 12 mg/kg en 1 prise
 - *Ankylostomose* : 20 mg/kg (en 1 ou 2 prises) **pendant 2 à 3 jours** (*N. americanus*)



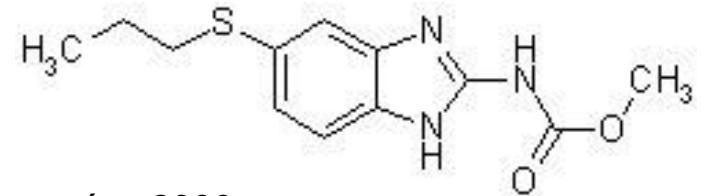
Nématodes

• Albendazole

Zentel[®] (1cp), Eskazole[®] (56cp)

Utilisée depuis 1983 chez l'homme

Disponible en France métropolitaine que depuis le début des années 2000



• Pharmacocinétique

- Bonne résorption digestive (>80%), améliorée par un **repas riche en lipides**
- **Métabolisme hépatique** (dérivés sulfadoxylés) et élimination essentiellement biliaire

• Effets indésirables et précautions d'emploi

- Au cours du **repas** (améliore la tolérance et l'absorption)
- Troubles gastro-intestinaux, céphalées, alopecie réversible
- Contre-indiqué chez la femme **enceinte** ou **allaitante**
- **Élévation des transaminases** réversible à l'arrêt. Utiliser avec prudence si **insuffisance hépatique**
- Si traitement prolongé, **surveillance de la NFS**

TT long



Nématodes

- **Albendazole**

cp de 400mg ou susp. buv. de 400 mg/10 ml

- **Indications et posologie**

- **Ascaridiose, ankylostomose, trichocéphalose** : 400 mg en prise unique
- **Oxyurose** : 400 mg en prise unique, à **répéter après 7j**
- **Anguillulose** (moins efficace que l'Ivermectine), **téniasis**: 400 mg/j pendant **3j**
- **Giardiase** : 400 mg/j pendant **5j**
- **Capillariose intestinale** : 400 mg/j en **2 prises** pendant **10j**
- **Trichinellose** : 400 mg/j pendant **3j**, puis **800 mg/j** en 2 prises pendant **10-15j**
- **Echinococcose** : **800 mg/j** par **cure de 28j** espacées de 14j ou traitement continu
En complément des autres traitements (pré et/ou post chirurgie ou drainage) ou seul

- **Autres indications (Hors AMM)**

- **Larva migrans** cutanées (400 mg/j x 3) ou viscérales (800 mg/j x 3-5)
- **Cysticercose** (15 mg/kg/j en 3 prises x 28) souvent associé aux corticoïdes.
- **Microsporidies** à *E. intestinalis* (800 mg en 2 prises x 28j)
- **Gale « résistante »** chez l'immunodéprimé



Nématodes

• Albendazole et femme enceinte

EN PRATIQUE

• Traiter une femme enceinte

- **Au 1er trimestre**, on préférera dans la mesure du possible un autre antiparasitaire mieux connu en début de grossesse :
 - **Oxyures**, ascaris et ankylostomes : **pyrantel** (Combantrin®).
 - Trichocéphale : **flubendazole** (Fluvermal®).
 - Anguillule : **ivermectine** (Stromectol®).
 - Si ces alternatives ne sont pas adaptées et si le traitement ne peut être différé au-delà du 1er trimestre, l'utilisation d'albendazole est envisageable. En cas de traitement prolongé pendant les 2 premiers mois de grossesse, un dépistage prénatal ciblé sur les malformations décrites chez l'animal pourra être proposé.
- **Aux 2ème et 3ème trimestres**, l'utilisation de l'albendazole est possible.

• Découverte d'une grossesse après un traitement

- En cas de traitement ponctuel, **rassurer** quant au risque malformatif de l'albendazole.
- En cas de traitement prolongé pendant les 2 premiers mois de grossesse, un dépistage prénatal ciblé sur les malformations décrites chez l'animal pourra être proposé.

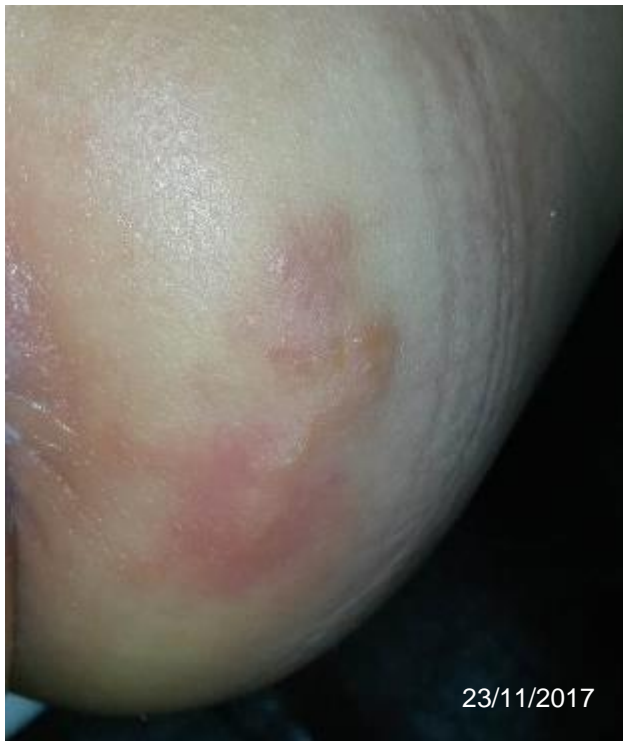

Nématodes

Autre utilisation de l'Albendazole (hors AMM)

Petite fille de 16 mois (née le 11/08/2016)

Adressée le 28/11/2017



Lésion unique,
Trajet serpigineux
Sillon érythémateux
Papule érythémateuse à son extrémité
Fesse gauche

Examen : lésion en relief particulièrement sur une
des extrémités du trajet (papule)



Autre utilisation de l'Albendazole (hors AMM)



Lésion apparue en Juin 2017
Mobile : déplacement tous les 3-4 jours
Unique

Aucun autre signe fonctionnel (poids = 11,5kg)

Prise en charge

Médecin généraliste en juillet 2017

Pédiatre : 1cp d'ivermectine (Stroméctol) (02/10/2017)

→ Persistance du sillon

Avis parasitologue de Lyon, examens biologiques réalisés au CHU GA (27/10/2017)

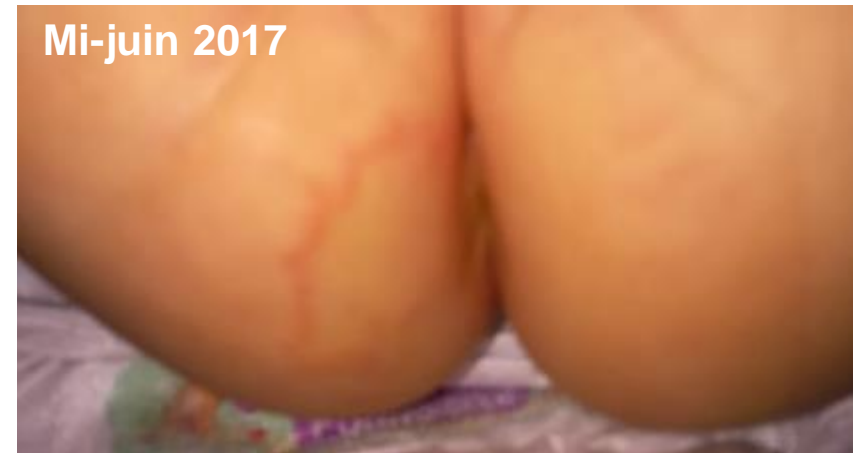→ NFS : absence d'éosinophilie (PN éo= 0,1G/L)

→ Sérologie anguillulose : négative

→ Sérologie toxocarose négative

→ Examens parasitologiques des selles avec recherche d'anguillule : négatifs

Avis parasitologue de Grenoble (17/11/2017)





Nématodes

Autre utilisation de l'Albendazole (hors AMM)

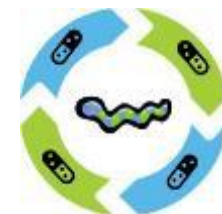Syndrome de larva migrans cutanée

Dermatite ankylostomienne (larbish)

Pénétration transcutanée chez l'homme de larves ankylostomes, parasitant normalement les animaux

Habituellement :

- sols humides et chauds des zones tropicales et intertropicales du globe
- souillés par des déjections de chiens et des chats

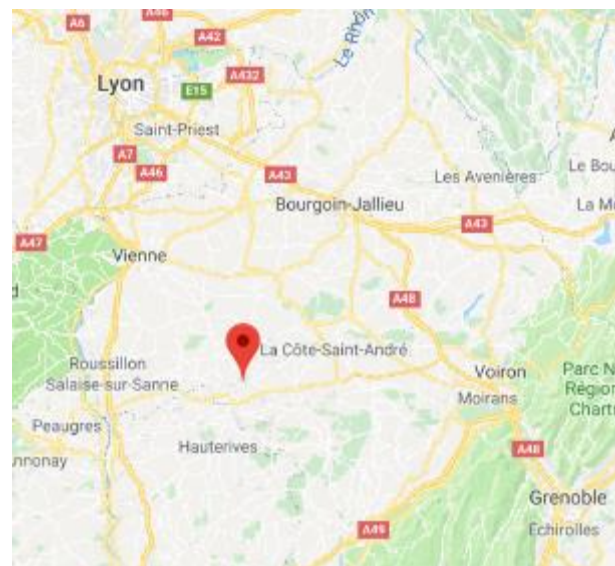
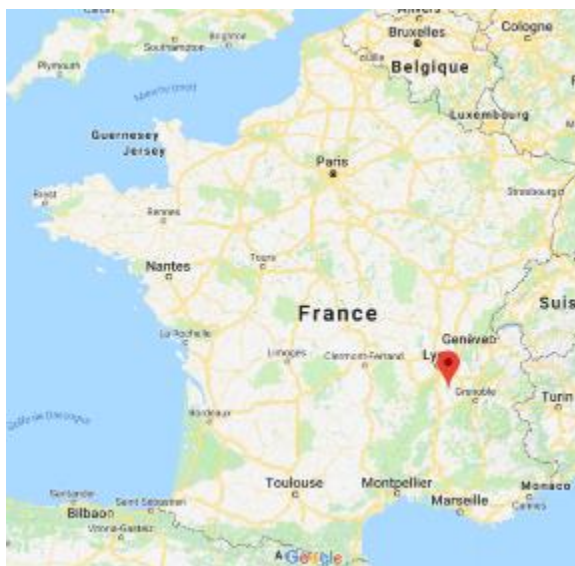
Nématodes

Autre utilisation de l'Albendazole (hors AMM)

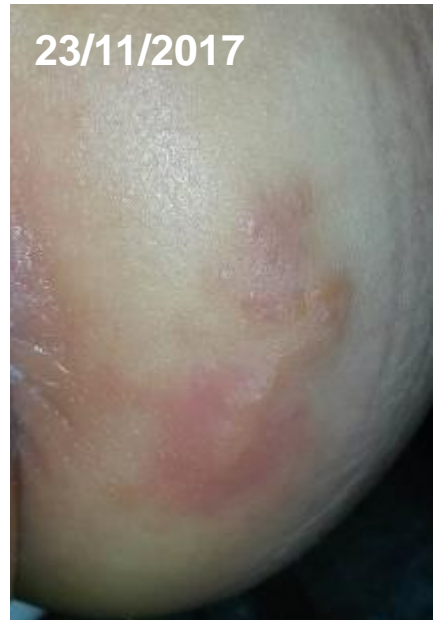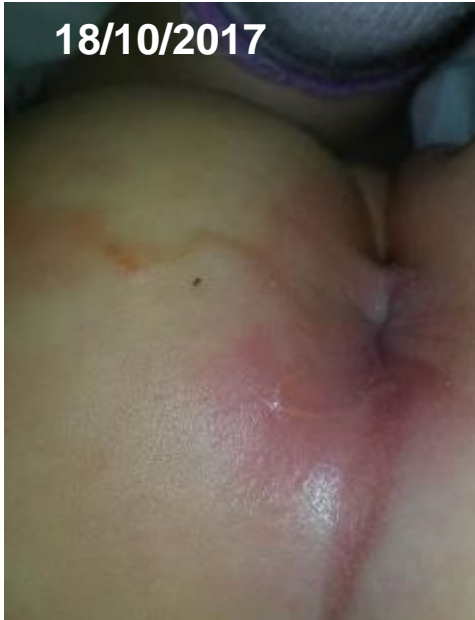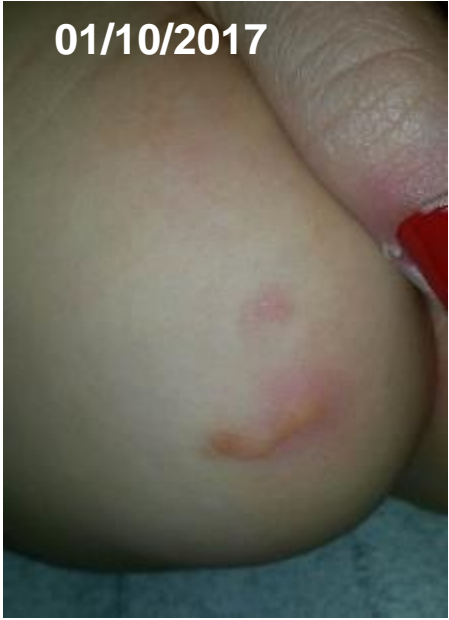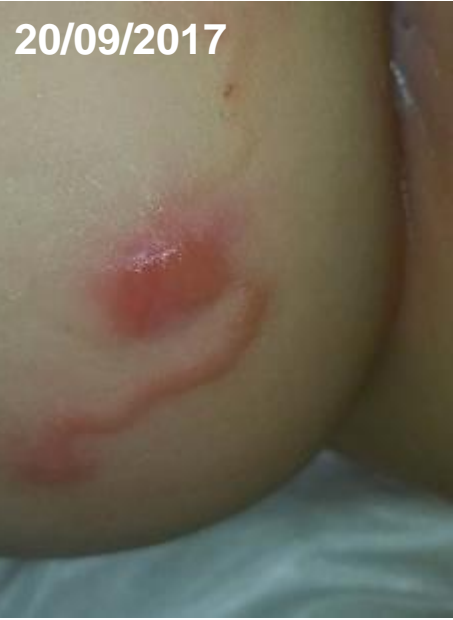Interrogatoire :

- pas de voyage en zone tropicale
- village St Barthélémy (village près de Beaurepaire)
- lésion apparue mi-juin 2017
- petite piscine dans le jardin clos de la maison, eau laissée durant 2/3 jours
- petite fille à quatre pattes dans le jardin
- un chat à domicile, un chien chez la nourrice



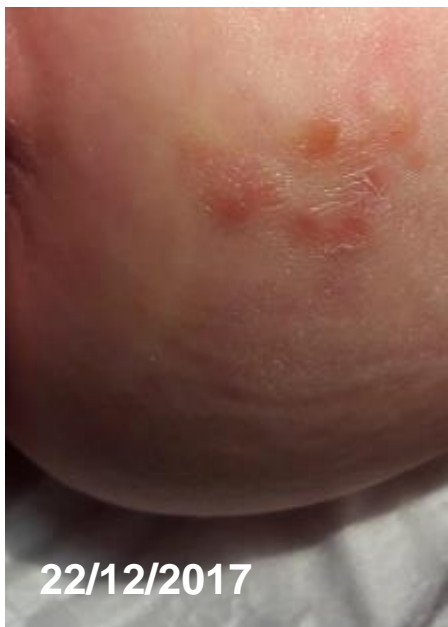Evolution de la lésion :

Ivermectine (02/10/17)



28/11/17
consultation
Lésion stable
« wait and see »

19/12/17
Appel de la maman
« Elle bouge
encore... »



Autre utilisation de l'Albendazole



Nématodes

Efficacy of Albendazole Ointment on Cutaneous Larva Migrans in 2 Young Children

STR—Cutaneous larva migrans, caused by subcutaneous migration of animal hook-worm larvae, is now easy to treat orally with ivermectin or albendazole [1]. However, both of these drugs are contraindicated in young children, and topical treatments must thus be considered. Freezing the leading edge of the cutaneous trail should be avoided, because it is both ineffective and painful. Topical application of 10%–15% thiabendazole solution or ointment to the affected area is effective, but thiabendazole is no longer marketed by the manufacturer. This prompted us to test a 10% albendazole ointment in 2 children who presented with cutaneous larva migrans.

Patient 1 was 2-year-old boy weighing 11 kg who was seen at Hôpital Pitié-Salpêtrière (Paris, France) in May 2003. He had traveled with his parents to Senegal from 1 to 7 March 2003. He reported a mobile pruritic skin lesion on the left buttock that had been present since 28 April

of treatment as patient 1, and the lesion disappeared within a week after treatment was received. Three months later, patient 2 presented with a 3-cm serpiginous erythematous lesion on the right shoulder. She received the same topical treatment as before, and the lesion disappeared within a week after treatment was received. No further relapses occurred during 2 months of follow-up.

These findings suggest that topical application of 10% albendazole ointment 3 times per day for 10 days is a safe and effective treatment for cutaneous larva migrans. Although patient 2 subsequently developed a second episode of cutaneous larva migrans, this occurred in a different area of her body and therefore cannot be attributed to failure of the initial treatment. In addition, the same treatment was as effective in the second episode as it had been in the first, and no further episodes have occurred.

These findings suggest that 10% albendazole ointment is an effective treatment for cutaneous larva migrans. This topical treatment is particularly suited to children, for whom available oral treatments are contraindicated.

CORRESPONDENCE • CID 2004:38 (1 June) • 1647

Pommade (23/12/17 au 1/01/18)

3cp d'albendazole à 400 mg (1200 mg/j)
12g de vaseline

Préparation magistrale à 10 %

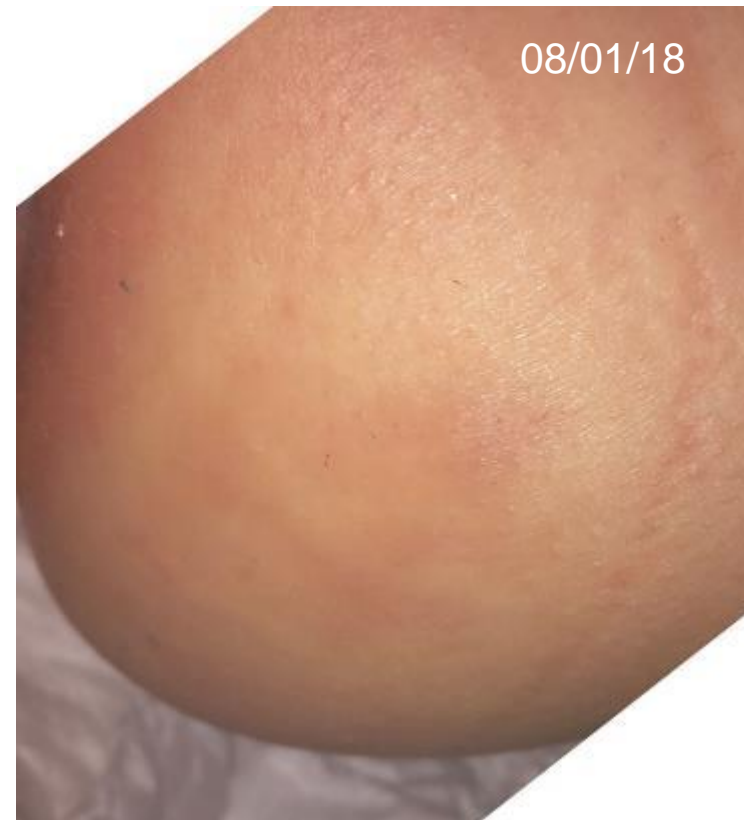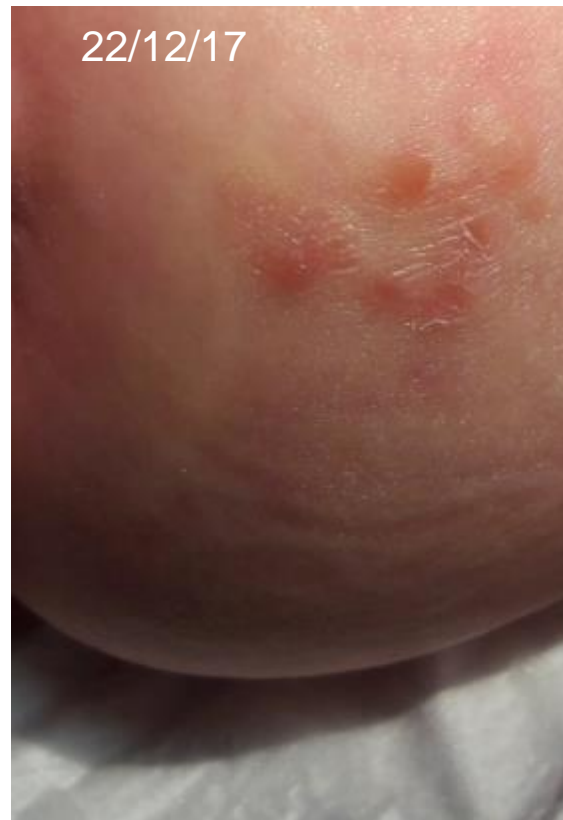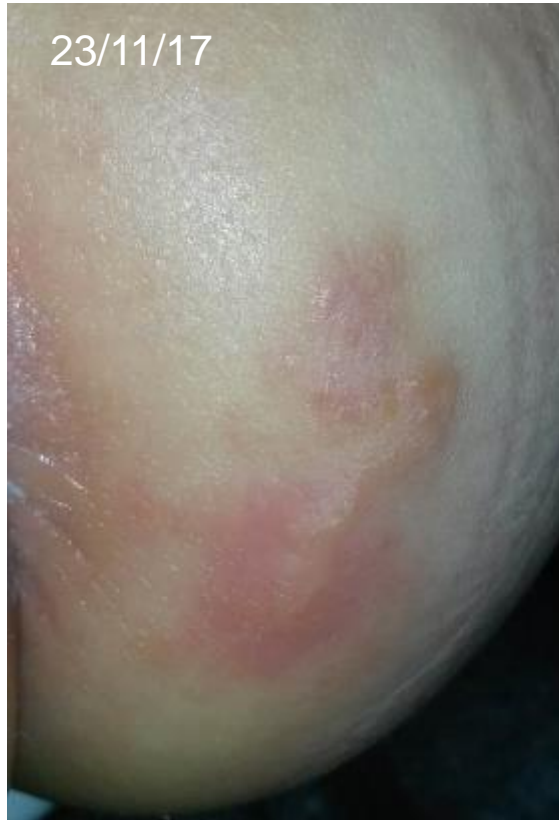3 applications /jour

5/01/18

Aucun effet secondaire
Persistance discrète du sillon
Disparition de la papule érythémateuse

Evolution de la lésion :

Pommade à l'albendazole (23/12/17 au 01/01/18)



Pas de rechute



Nématodes

Patiente de 47 ans

Eosinophilie isolée

30/12/2012 : 2,01 G/L

14/01/2013 : 2,28 G/L

ATCD médicaux, chirurgicaux : aucun, pas d'atopie

- 4 enfants
- Médecin

Voyages :

- 18 mois : 3 semaines à Madagascar
- 5 ans : séjour en Israël
- 20 ans : 4 mois en Inde, séjour en Guadeloupe
- Afrique, Amérique : 0

Milieu urbain



Nématodes

Quelle est votre démarche diagnostique





Nématodes

Sérologie bilharzioses, filarioses : négatives

Sérologie toxocarose, distomatose : négatives

Sérologie trichine (IF) : 1/20 (seuil : 1/40)

Sérologie anguillule (IF) : 1/80 (seuil : 1/40)

Examen parasitologique des selles avec recherche d'anguillule : négatif



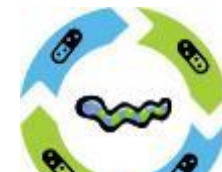Avis : bilan biologique
TT?

Anguillulose

- **Ivermectine** (Stromectol®) Cp 3mg

[Remb Séc soc à 65 %. Collect]

- 200 µg d'ivermectine par kg de poids corporel en prise unique par voie
 - 60 kg : 4 cps
- en prise unique à jeun
- CI : <15kg
- Métabolisme hépatique, ivermectine et métabolites sont éliminés dans les fèces
- Bien toléré (rares EI, bénins et transitoires)
- R de Mazzotti / loase



Ivermectine - Grossesse et allaitement

Mise à jour : 6 juillet 2018

Gale et grossesse

Pour en savoir plus : [Gale et allaitement](#)

[Avis du Haut Conseil de la Santé Publique](#)

STROMECTOL® - SOOLANTRA®

L'ivermectine est un antiparasitaire antihelminthique utilisé dans :

- Le traitement de la gale par voie orale en prise unique, éventuellement renouvelée une semaine plus tard.
- Le traitement des helminthes par voie orale en prise unique.
- Le traitement de la rosacée par voie cutanée et pendant plusieurs mois.

Lors du traitement cutané l'exposition systémique n'est pas négligeable.

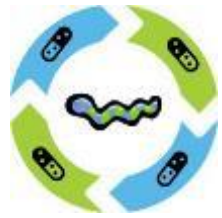ETAT DES CONNAISSANCES

- Les données publiées chez les femmes enceintes exposées à l'ivermectine en prise orale unique sont nombreuses et rassurantes.
- Il n'y a pas de donnée publiée chez des femmes enceintes exposées à l'ivermectine par voie cutanée.
- Chez l'animal, l'ivermectine par voie orale à doses élevées et répétées provoque des fentes palatines. Ces résultats ne préjugent pas d'un effet similaire dans l'espèce humaine.

EN PRATIQUE

- **Traiter une femme enceinte**
 - **Dans la gale**
 - On utilisera de préférence la **perméthrine** (Topicab®).
 - Si cette option ne convient pas, ou si une bithérapie est nécessaire d'emblée, l'ivermectine peut être utilisée quel que soit le terme de la grossesse en prise unique, renouvelable une semaine plus tard si besoin.
 - **Dans les helminthiases**
 - L'ivermectine peut être utilisée quel que soit le terme de la grossesse.
 - **Dans la rosacée**
 - On préférera utiliser le **métronidazole** ou l'**acide azélaïque**, dont le passage cutané est beaucoup plus faible.
- **Découverte d'une grossesse pendant un traitement**
 - **Rassurer** quant au risque malformatif de l'ivermectine.
 - Dans la rosacée, si un traitement doit être poursuivi :
 - On préférera utiliser le **métronidazole** ou l'**acide azélaïque**, dont le passage cutané est beaucoup plus faible.
- **Allaitement**
 - La quantité d'ivermectine ingérée via le lait est faible : l'enfant reçoit moins de 2% de la dose maternelle (en mg/kg) (calculs effectués sur un petit effectif, en prise unique par voie orale).
 - Aucun événement particulier n'a été signalé à ce jour chez des enfants allaités.
 - Au vu de ces éléments, l'utilisation de l'ivermectine est possible en cours d'allaitement, quelle que soit la voie d'administration.

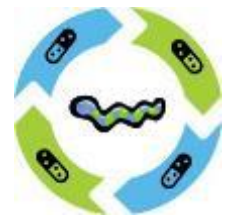Anguillulose



Nématodes

Risque ?

Anguillulose



Nématodes

Forme grave : **Anguillulose maligne**

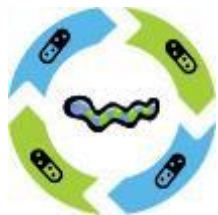- ID : corticothérapie dose élevée et prolongée (greffe, mal. système, onco-hémato, HTLV-1...)
- dissémination des larves
- translocation des larves strongyloïdes à partir du tube digestif à l'origine de dissémination bactérienne associée

⇒ TT prolongé par ivermectine

Les antihelminthiques

	Oxyurose	Ascaridiose	Ankylostomose	Trichocéphalose	Anguillulose
Flubendazole	<u>+++</u>	<u>+++</u>	++	+++	
Albendazole	+++	+++	+++	++	
Pyrantel	+++	+++	++		
Ivermectine					+++

Garçon, 9 ans



Cestodes

né au Sénégal
En France depuis sept 2015

« hématurie macroscopique accompagnée de signes fonctionnels urinaires à type de brûlures depuis 1 an, raison pour laquelle le médecin traitant avait fait réaliser une échographie abdominale retrouvant une image évoquant une bilharziose et pour lequel il l'avait adressé aux Urgences Pédiatriques le **31.08.16** »

Apyrétique

NFS : éosinophilie = **1,9 G/L (31%)**

Absence d'anémie (Hb = 126g/L)

Créatinémie, urée : normales

ExamCytobact Urines		
TD-Micro protocol	Examen cyto bactériologiqu...	
Localisation Uri Bac	Mi-jet	
Request status	demande terminée	
Num prel TD_MB	URI0166110	
Cytologie urinaire		
Titre Cyto Connectée		
Hématies	sup 10 ⁶	
Leucocytes	245600 ml	
Numération Bacterie	<100000	
Cellules épithéliale	Rares	
Coloration Gram		
MORPHOLOGIE ED BAC1	Non effectué. Bactériurie n...	
Agar cult status	Completed	
Cultures bactéries		
Identificat* Germe1	Stériles	
Forlat B5 Prétév	B5	



Nématodes

Quelle est votre démarche diagnostique





Cestodes

- Sérologie bilharzioses
- Recherche d'œufs de bilharzies dans les urines après effort +/- PCR
- Echographie de l'arbre urinaire (vessie et reins)

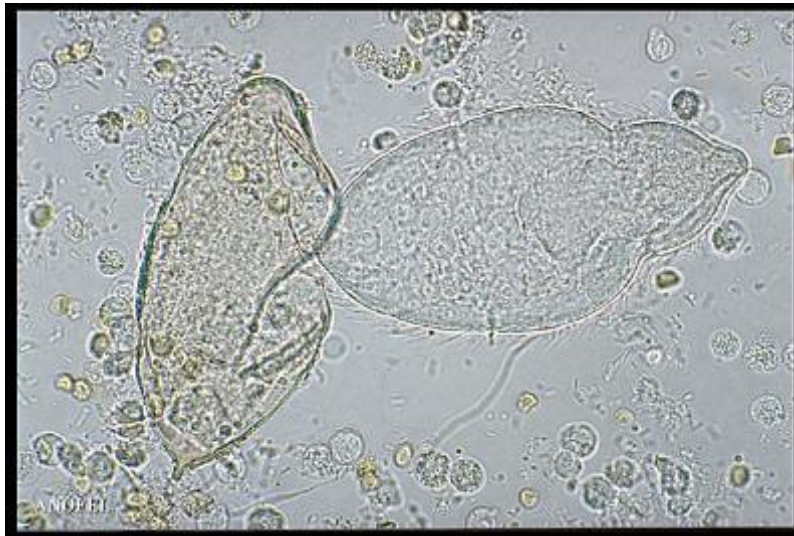Traitement ?



Cestodes

- Sérologie bilharzioses

- ELISA IgG (Bordier) = Positif
- *Schistosoma* ICT IgG-IgM (LD Bio) : **positif**
- Western blot SCHISTO II IgG : **présence de bandes caractéristiques**



Traitement par **praziquantel (BILTRICIDE)**
40 mg/kg per os



Cestodes

Garçon, 9 ans

15J : (23/09/2016) : disparition de l'hématurie macroscopique

2 mois ½ : (07/12/2016) : plus d'hématurie ni de brûlures urinaires

- PN eosinophiles = **0,3 G/L**
- Hématurie microscopie
- Sérologie bilharzies

- ELISA IgG (Bordier) = **3,31 DO** (DO seuil = 0,460)
- *Schistosoma* ICT IgG-IgM (LD Bio) : **positif**
- Western blot SCHISTO II IgG : **présence de bandes caractéristiques**

- Urines: persistance de la présence d'oeufs de *Schistosoma haematobium*

⇒ **Praziquantel (Biltricide)**

5 mois ½: (22/02/2017) : Echo abdominale: la vessie présente un épaissement pariétal irrégulier dans sa partie supérieure gauche atteignant 4 mm dans la plus grande épaisseur

6 mois ½ (29/03/2017) : pas d'épisode d'hématurie macroscopique, brûlures en fin de miction \cong 1 fois/mois de manière isolée

- PN eosinophiles = **0,5 G/L**
- Sérologie bilharzie

- ELISA IgG (Bordier) = **2,09 DO** (DO seuil = 0,330)
- *Schistosoma* ICT IgG-IgM (LD Bio) et Western blot SCHISTO II IgG : **positif**

- Urines: absence d'oeufs de *Schistosoma haematobium*

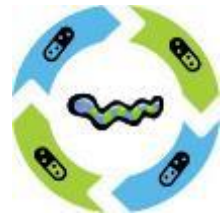10 mois (06/07/2017) : - pas de signe fonctionnel

- Echo abdominale: Au niveau vésical, il y avait une disparition des végétations précédemment décrites mais il persiste 2 zones de la paroi vésicale à droite postérieure qui reste discrètement épaissie et hyper échogène
- Sérologie bilharzie

ELISA IgG (Bordier) = **2,65 DO** (DO seuil = 0,460)
- *Schistosoma* ICT IgG-IgM (LD Bio) et Western blot SCHISTO II IgG : **positif**

- Urines: présence de très rares oeufs de *Schistosoma haematobium calcifiés*. Pas de signe de viabilité. Résultat compatible avec l'excrétion d'œufs morts.

Bilharzioses



Cestodes

Surveillance post thérapeutique

2 mois, 6 mois et un an

Si persistance hématurie, ré-augmentation de l'éosinophilie et émission d'œufs > 3mois

⇒ **Échec thérapeutique** : nouvelle cure de praziquantel

Bilharzioses



Sérologie bilharzie : sérodiagnostic

Les tests ne se positivent, en moyenne, qu'à partir de la 6^{ème} semaine après la contamination [extrêmes de 1 à 3 mois]

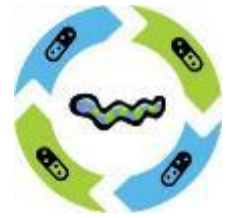En cas de premier sérodiagnostic négatif

⇒ à contrôler ++ si le délai entre l'exposition et le prélèvement < 6 à 10 semaines

Mise en évidence des œufs

⇒ émission débute 2 à 3 mois après le bain infestant

Bilharzioses



Cestodes


- **Praziquantel** (Bilticide®) Cp 300mg

[Remb Séc soc à 65 %. Collect, liste I]

- **Posologie** : à adapter en fonction du poids et de l'espèce
- **Prise** : un peu de liquide sans les croquer, pendant ou à la suite d'un repas
 - prise unique : une prise le soir
 - prises répétées l'intervalle > 4h et < 6h entre chaque prise

<i>Schistosoma haematobium</i>	1 dose unique de 40 mg par kg de poids corporel
<i>Schistosoma mansoni</i> <i>Schistosoma intercalatum</i>	1 dose unique de 40 mg ou 2 doses de 20 mg par kg de poids corporel administrées en 24 heures
<i>Schistosoma japonicum</i>	1 dose unique de 60 mg ou 2 doses de 30 mg par kg de poids corporel en 24 heures
<i>Clonorchis sinensis</i> <i>Opisthorchis viverrini</i>	3 doses de 25 mg par kg de poids corporel réparties sur 24 heures
<i>Paragonimus westermani</i>	3 × 25 mg/jour par kg de poids corporel pendant 2 jours

60 kg : 5 cps

 – **Phase d'invasion** : - pas ou très peu efficaces sur schistosomules,

- réaction de type Jarisch-Herxheimer (encéphalite, myocadite...)

Bilharzioses



Cestodes

- **Praziquantel** (Bilticide®)

- PK : rapidement absorbé, effet de premier passage hépatique (Δ individuelle), élimination urinaire principalement




- **Interactions médicamenteuses** : RIF(CI), anticonvulsivants inducteurs E (D), dexaméthasone
 - \uparrow métabolisme hépatique
 - \downarrow efficacité du praziquantel
- **Bonne tolérance ++**
- **Précautions d'emploi** : cysticercose (par efficacité), si troubles du rythme : surveillance, insuffisance hépatique
- Effets secondaires fct de dose, durée et localisation du parasite
 - Vidal : troubles digestifs, allergie, troubles neurologiques.....

Femme enceinte : utilisable

Allaitement : \uparrow J0 et J24h (Vidal)

Syndrome de Katayama (Fièvre des safaris)

- Réaction d'hypersensibilité systémique contre la migration des schistosomules et la ponte des œufs
- 14 à 84 jours post exposition
- Clinique non spécifique : asthénie, fièvre, céphalées, anorexie, toux, signe immuno-allergique (prurit, arthralgies myalgies, urticaire...)
- Parfois signes neurologiques
- Paraclinique : éosinophilie, infiltrats pulmonaires diffus
- *S. mansoni* > *S. haematobium*



Acute schistosomiasis (syndrome de Katayama)

- TT : **Corticoides** [+/- Praziquantel] ⇐ discussion ++

Bilharzioses



Cestodes

- R ou ↓ de la susceptibilité de certains isolats de *S. mansoni* depuis 1994 (Egypte, Sénégal)
 - Pas de résistance mise en évidence pour *S. haematobium*
- ➔ induction de la R en laboratoire (*S. mansoni* et *S. japonicum*): mécanisme?

OPEN ACCESS Freely available online



Reduced Susceptibility to Praziquantel among Naturally Occurring Kenyan Isolates of *Schistosoma mansoni*

Sandra D. Melman¹, Michelle L. Steinauer^{1*}, Charles Cunningham¹, Laura S. Kubatko², Ibrahim N. Mwangi³, Nirvana Barker Wynn¹, Martin W. Mutuku³, Diana M. S. Karanja⁴, Daniel G. Colley⁵, Carla L. Black⁵, William Evan Secor⁶, Gerald M. Mkoji³, Eric S. Loker¹

¹ Center for Evolutionary and Theoretical Immunology, Department of Biology, University of New Mexico, Albuquerque, New Mexico, United States of America, ² Departments of Statistics and Evolution, Ecology, and Organismal Biology, The Ohio State University, Columbus, Ohio, United States of America, ³ Centre for Biotechnology Research and Development, Kenya Medical Research Institute, Nairobi, Kenya, ⁴ Center for Global Health Research, Kenya Medical Research Institute, Kisumu, Kenya, ⁵ Center for Tropical and Emerging Global Diseases and Department of Microbiology, University of Georgia, Athens, Georgia, United States of America, ⁶ Centers for Disease Control and Prevention, Division of Parasitic Diseases, Atlanta, Georgia, United States of America

Outbreak of urogenital schistosomiasis in Corsica (France): an epidemiological case study



Jérôme Boissier, Sébastien Grech-Angelini, Bonnie L. Webster, Jean-François Allienne, Tine Huyse, Santiago Mas-Coma, Eve Toulza, Hélène Barré-Cardi, David Rollinson, Julien Kincaid-Smith, Ana Oleaga, Richard Galinier, Joséphine Foata, Anne Rognon, Antoine Berry, Gabriel Mouahid, Rémy Henneron, Hélène Moné, Harold Noel, Guillaume Mitta

Summary

Background Schistosomiasis is a snail-borne parasitic disease endemic in several tropical and subtropical countries. However, in the summer of **2013**, an unexpected outbreak of urogenital schistosomiasis occurred in Corsica, with more than **120** local people or tourists infected. We used a multidisciplinary approach to investigate the epidemiology of urogenital schistosomiasis in Corsica, aiming to elucidate the origin of the outbreak.

Methods We did parasitological and malacological surveys at nine potential sites of infection. With the snails found, we carried out snail-parasite compatibility experiments by exposing snails to schistosome larvae recovered from the urine of a locally infected Corsican patient. Genetic analysis of both mitochondrial (*cox1*) and nuclear (internal transcribed spacer) DNA data from the *Schistosoma* eggs or miracidia recovered from the infected patients was conducted to elucidate the epidemiology of this outbreak.

Findings We identified two main infection foci along the Cavu River, with many *Bulinus truncatus* snails found in both locations. Of the 3544 snails recovered across all sites, none were naturally infected, but laboratory-based experimental infections confirmed their compatibility with the schistosomes isolated from patients. Molecular characterisation of 73 eggs or miracidia isolated from 12 patients showed infection with *Schistosoma haematobium*, *S haematobium*-*Schistosoma bovis* hybrids, and *S bovis*. Further sequence data analysis also showed that the Corsican schistosomes were closely related to those from Senegal in west Africa.

Interpretation The freshwater swimming pools of the Cavu River harbour many *B truncatus* snails, which are capable of transmitting *S haematobium*-group schistosomes. Our molecular data suggest that the parasites were imported into Corsica by individuals infected in west Africa, specifically Senegal. Hybridisation between *S haematobium* and the cattle schistosome *S bovis* had a putative role in this outbreak, showing how easily and rapidly urogenital schistosomiasis can be introduced and spread into novel areas where *Bulinus* snails are endemic, and how hybridisation could increase the colonisation potential of schistosomes. Furthermore our results show the potential risk of schistosomiasis outbreaks in other European areas, warranting close monitoring and surveillance of all potential transmission foci.

Funding WHO, ANSES, RICET, and the Ministry of Health and Consumption.

Lancet Infect Dis 2016

Published Online

May 16, 2016

[http://dx.doi.org/10.1016/S1473-3099\(16\)00175-4](http://dx.doi.org/10.1016/S1473-3099(16)00175-4)

See Online/Comment

[http://dx.doi.org/10.1016/S1473-3099\(16\)30061-5](http://dx.doi.org/10.1016/S1473-3099(16)30061-5)

Université de Perpignan Via Domitia, IHPE UMR 5244, CNRS, IFREMER, Université de Montpellier, Perpignan, France (J Boissier PhD, J-F Allienne BSc, E Toulza PhD, J Kincaid-Smith MSc, R Galinier PhD, A Rognon MSc, G Mouahid PhD, H Moné PhD, G Mitta PhD); INRA, Laboratoire de recherches sur le développement de l'élevage, Corte, France (S Grech-Angelini MD); Department of Life Sciences, Parasites and Vectors Division, Natural History Museum, London, UK (B L Webster PhD, D Rollinson PhD); London Centre for Neglected Tropical Disease Research, London, UK (D Rollinson, B L Webster); Department of Biology, Royal Museum for Central Africa, Tervuren, Belgium and Laboratory of Biodiversity and

Enquête environnementale

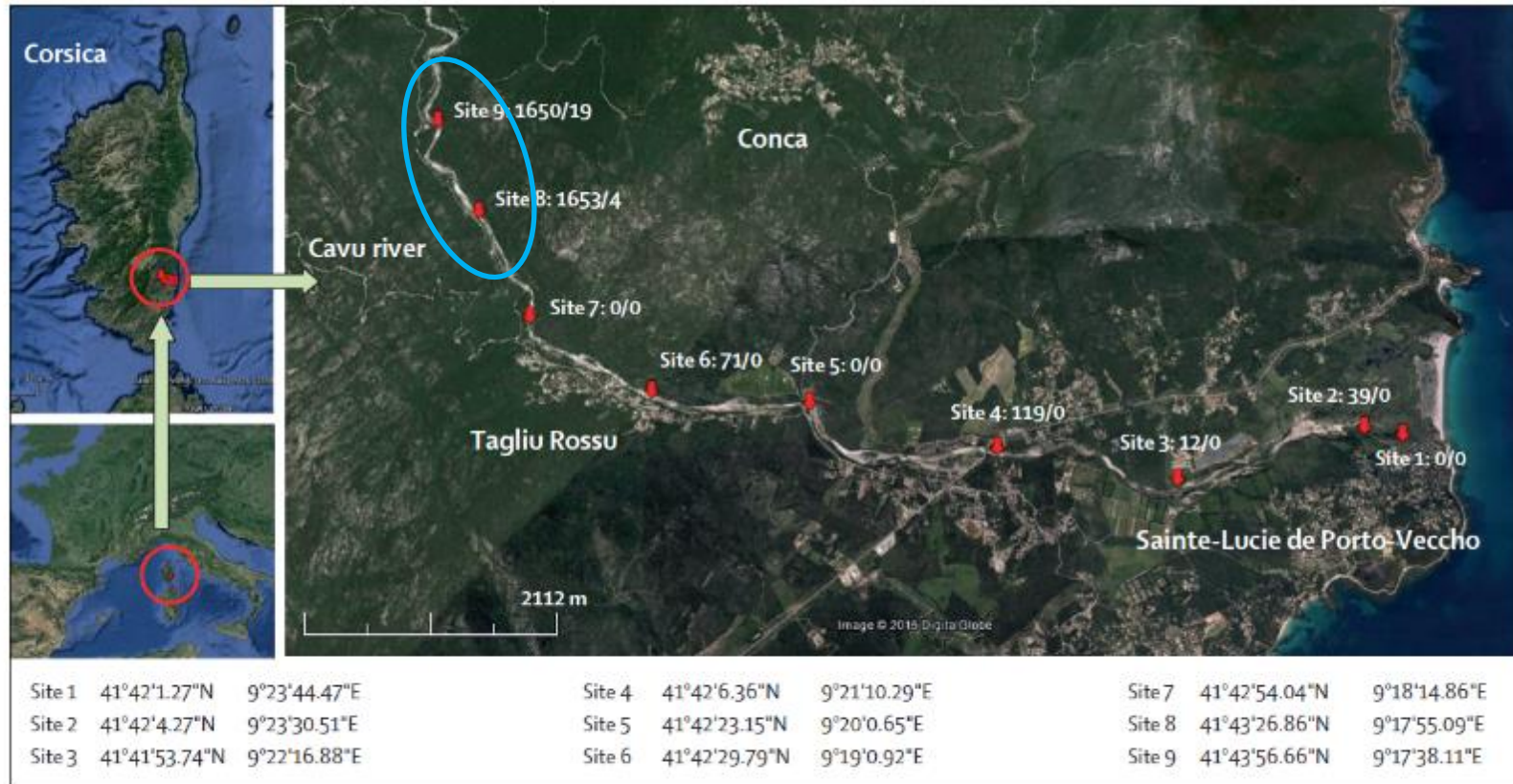


Figure 1: Map of the Cavu River in the south of Corsica

Malacological sampling was done at sites 1–9 along the Cavu River. n/n=number of *Bulinus truncatus* snails collected at the site/number of infected patients that had unique water contact at the site

⇒ These results suggest that sites 8 and 9 were the main sources of infection

La bilharziose urogénitale autochtone

⇒ **Maladie à déclaration obligatoire**

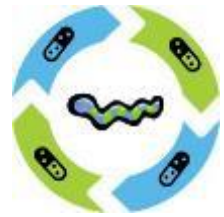- [décret](#) daté du 2 juin 2016

- le signalement et la notification à l'autorité sanitaire (institut de veille sanitaire et les agences régionales de santé) sont obligatoires

Mme P. N.

56 ans

ATCD : appendicectomie 15 ans



Cestodes

Traitement :

- Daflon
- Kliogest (ménopause)

Mode de vie :

- appartement - pas de jardin
- tabac - alcool = 0
- vendeuse de vêtements
- née en Italie (→ 3 ans) - plus de séjour

Voyages :

- 1995 : Guadeloupe
- 2000 : Canada
- Afrique –Magreb, Amérique = 0

Anamnèse :

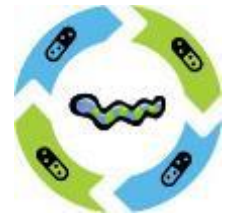

Cestodes

Depuis environ 3 à 4 semaines (début février)

- **Douleurs épigastriques +++**
 - irradiant dans tout l'abdomen associées à des céphalées et bouffées de chaleur
 - Cs urgences, avis chirurgical
- **Douleurs dorsales « sensation de barre dans les reins »**
- **Fièvre au début du mois de février : 38°C - 39°C** (mais bronchite associée)
- **Asthénie ++** : arrêt de travail
- **Amaigrissement** de 2 à 3 kg depuis début février

Examens radiologiques



Cestodes

Radio pulmonaire

ASP

Echographie abdominale

normaux

Gastroskopie : antrite érosive (origine iatrogène ? *Helicobacter pylori* ?)

Examens parasitologiques

- Sérologies : (prescrits par MG)

- Teniasis : négative

- Ascaris : négative

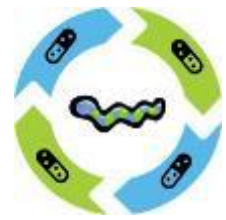- Distomatose

Hémagglutination = 1280 (N<320)

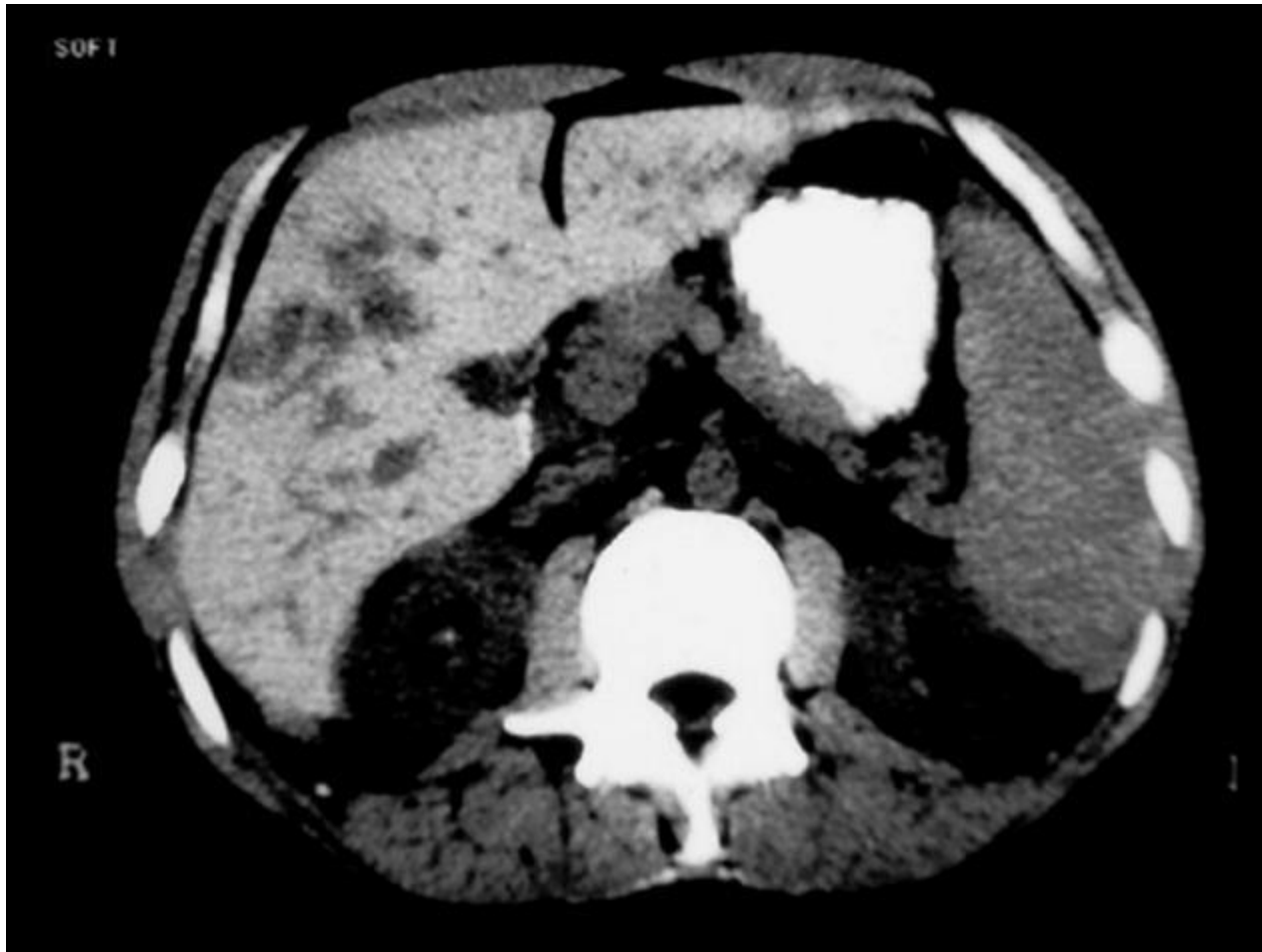Electrosynerèse = présence de 2 arcs

- Examens parasitologiques des selles 10/02 et 11/02 = négatifs





Cestodes

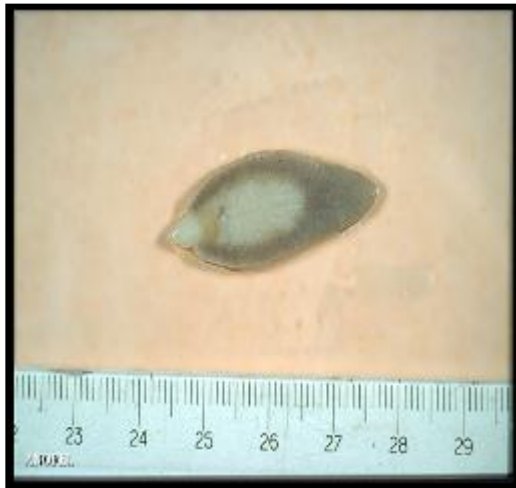

Scanner hépatique au cours d'une phase d'invasion de fasciolose montrant des zones hypoéchogènes

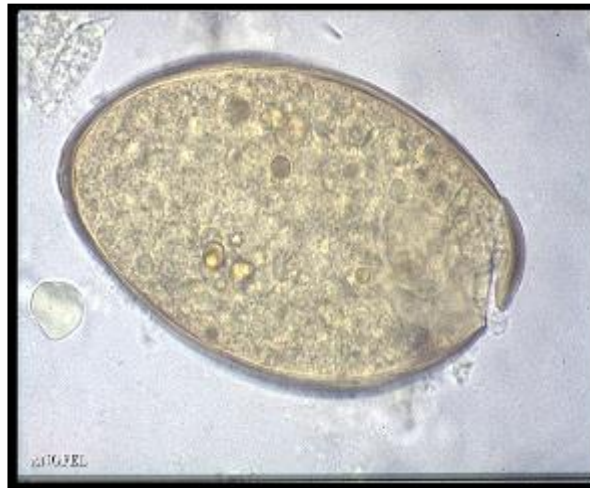Nodules hypo ou iso-échogènes

Aires hypodenses en tunnels

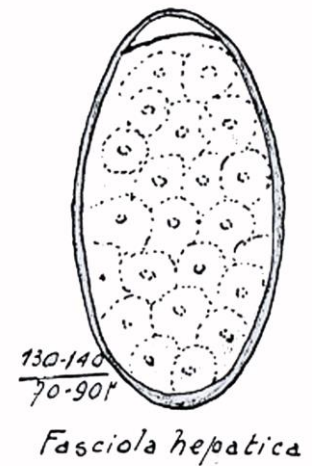
Distomatose hépato-biliaire à *Fasciola hépatica*
Distomatose hépato-biliaire métropolitaine



Adulte de *Fasciola hepatica*



Œuf de *Fasciola hepatica*



Distomatose hépato-biliaire



Cestodes

- **Triclabendazole** (Egaten®) Cp 250 mg


[Non Remb, liste I]

- AMM depuis février 2003
- Spectre étroit : traitement de la fasciolase due à *Fasciola hepatica*
formes immatures et matures
- A, E > 15 ans

- per os, après un repas
- 10 mg/kg en 1 prise unique
- si manifestation sévère : deuxième dose 12 à 24 heures après

- IR, IH : absence d'étude
- PK : métabolisme hépatique, élimination biliaire
- Mise en garde
 - ↑ intervalle QT : ou médicaments (CI anti-arythmiques) : PRUDENCE
 - grossesse : peu de données, non tératogène chez l'animal

- EI : liés à l'efficacité ++ → lyse des vers : invasion : immuno-allergique
état : douleurs abdominales



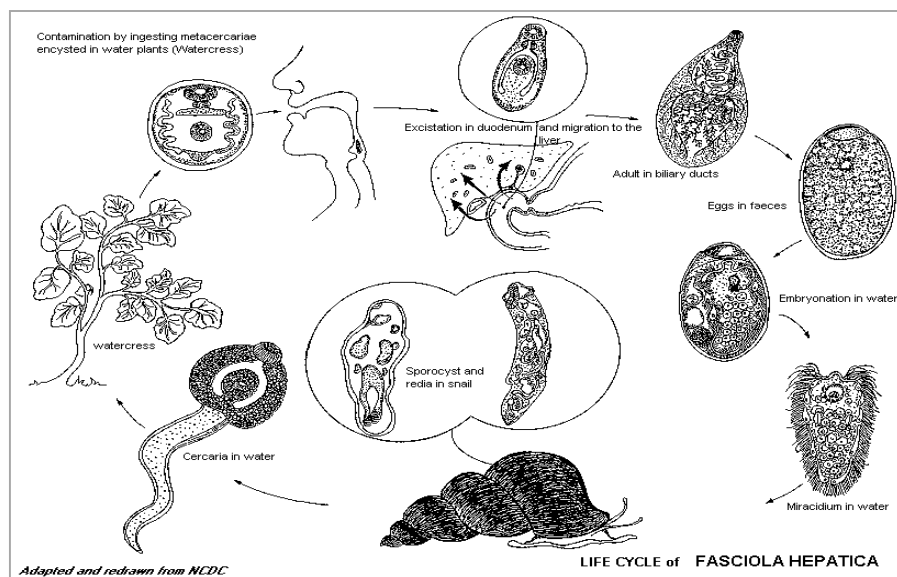
→ A associer à des traitements antispasmodiques



Cestodes

Mme P.N. :

- ne mangeait pas de salades, ni pissenlits sauvages ou de jardin
- a mangé du cresson cru en salade acheté en grande surface fin janvier 2003
- n 'a pas quitté la région



Review

Current Threat of Triclabendazole Resistance in *Fasciola hepatica*

Jane M. Kelley,¹ Timothy P. Elliott,² Travis Beddoe,¹ Glenn Anderson,³ Philip Skuce,⁴ and Terry W. Spithill^{1,*}

Triclabendazole (TCBZ) is the only chemical that kills early immature and adult *Fasciola hepatica* (liver fluke) but widespread resistance to the drug greatly compromises fluke control in livestock and humans. The mode of action of TCBZ and mechanism(s) underlying parasite resistance to the drug are not known. Due to the high prevalence of TCBZ resistance (TCBZ-R), effective management of drug resistance is now critical for sustainable livestock production. Here, we discuss the current status of TCBZ-R in *F. hepatica*, the global distribution of resistance observed in livestock, the possible mechanism(s) of drug action, the proposed mechanisms and genetic basis of resistance, and the prospects for future control of liver fluke infections using an integrated parasite management (IPM) approach.

[Trends Parasitol.](#) 2016 Jun;32(6):458-69

Trends

TCBZ-R in *Fasciola hepatica* has now been demonstrated on at least 30 properties worldwide.

TCBZ-R in *F. hepatica* is now reported in cattle in Australia and South America.

Human infections with TCBZ-resistant *F. hepatica* have been reported in The Netherlands, Chile, Turkey, and Peru.

The coproantigen ELISA may allow an estimate of the intensity of fluke infection in livestock.

La résistance au TCBZ

Global Distribution of Reports of Triclabendazole Resistance (TCBZ-R) in Livestock and Humans 1995–2015

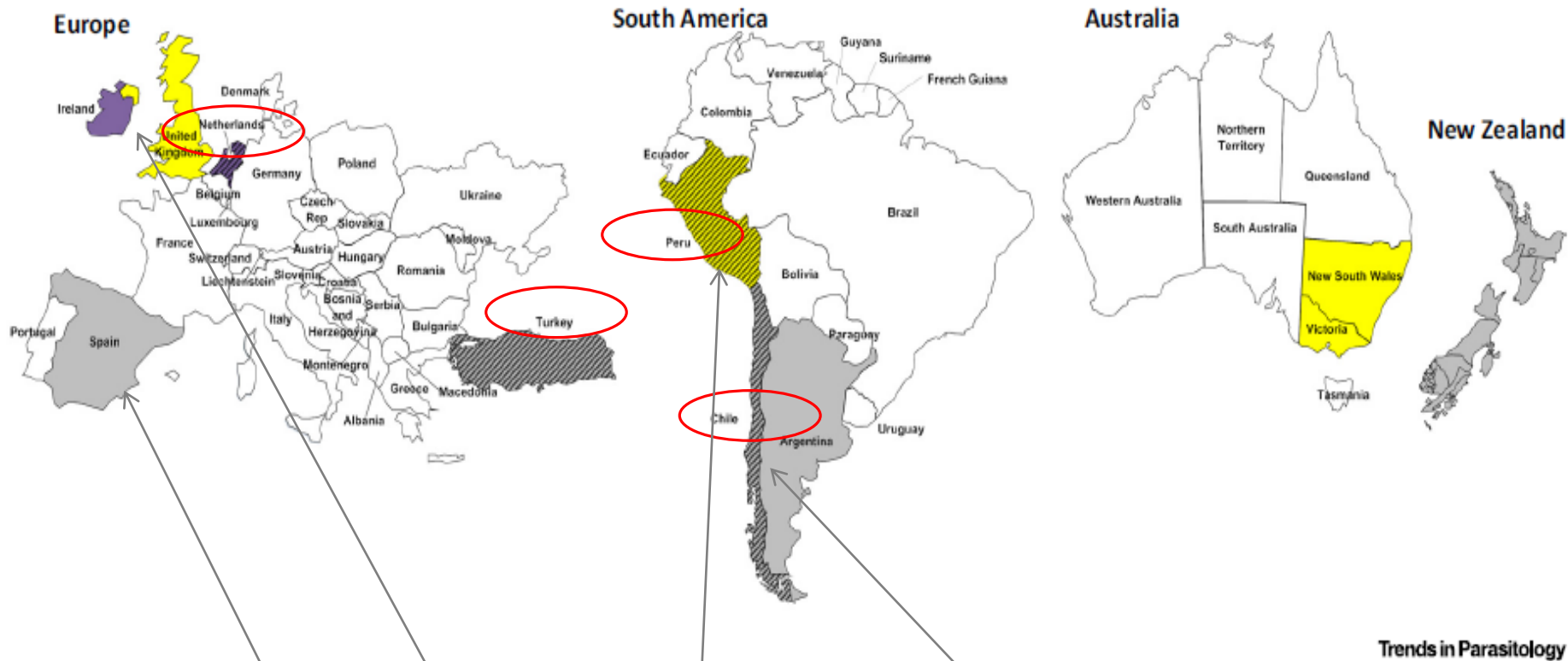


Figure 1. Grey, 1 reported case of TCBZ-R; purple, 2–4 reported cases; yellow, ≥ 5 reported cases of TCBZ-R. Hashed lines indicate reported human cases of TCBZ-R.

Cas cliniques humains



Cestodes

- 1 cas aux Pays-Bas : 71 ans, éleveur d'ovins (déc. 2007)
- 4 cas au Chili (2012-2013)
- 7 cas au Pérou

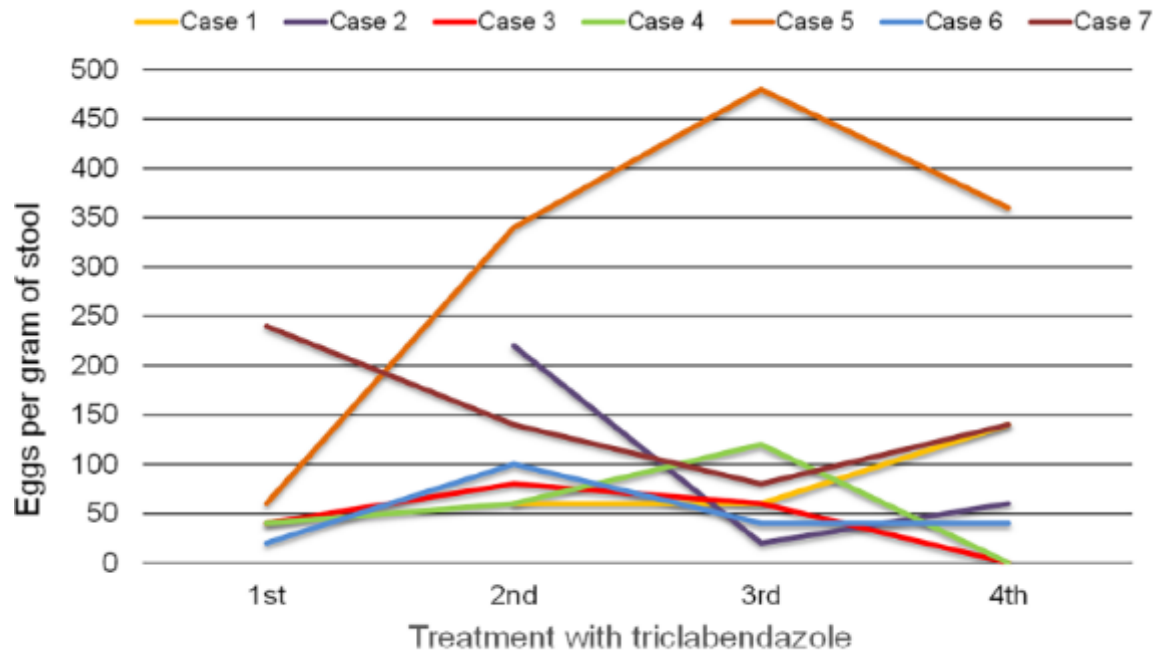


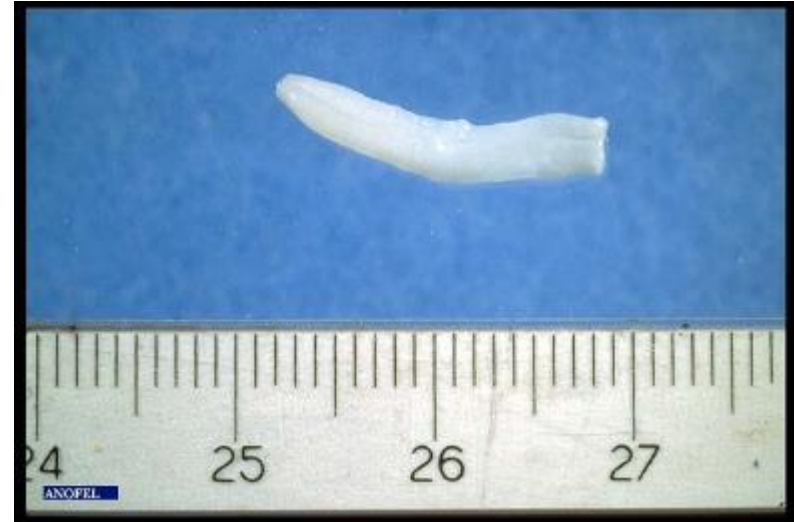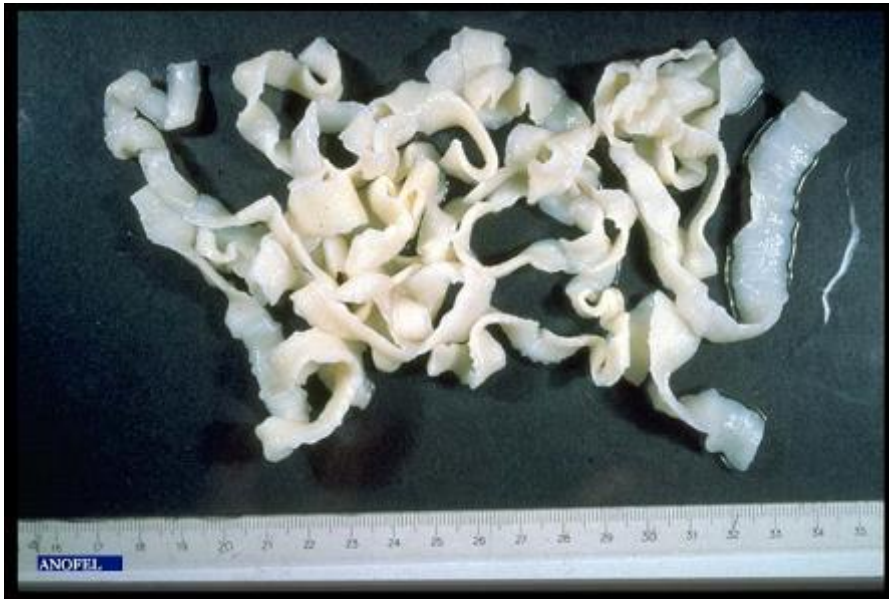Fig 1. *F. hepatica* egg counts 1 to 3 months after triclabendazole treatment.

Quels traitements ?

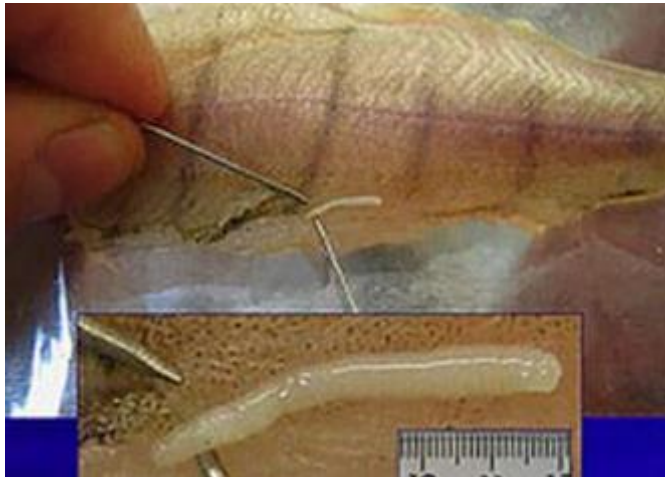-
-
-



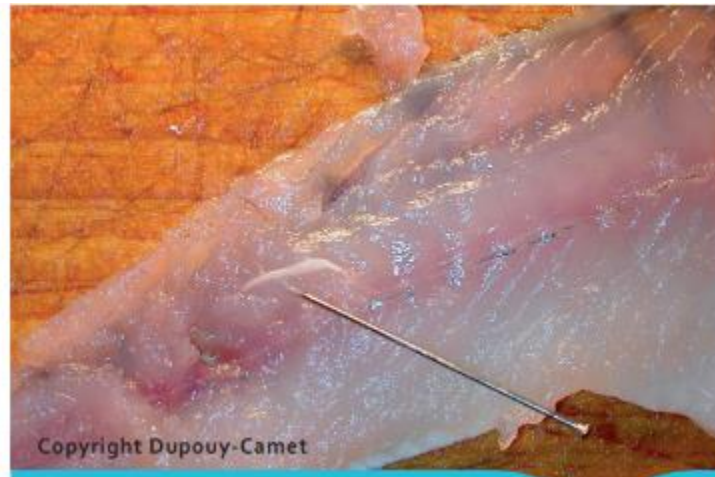Cestodes



<https://www.anses.fr/fr/system/files/BIORISK2016SA0070Fi.pdf> (consulté en janvier 2022)

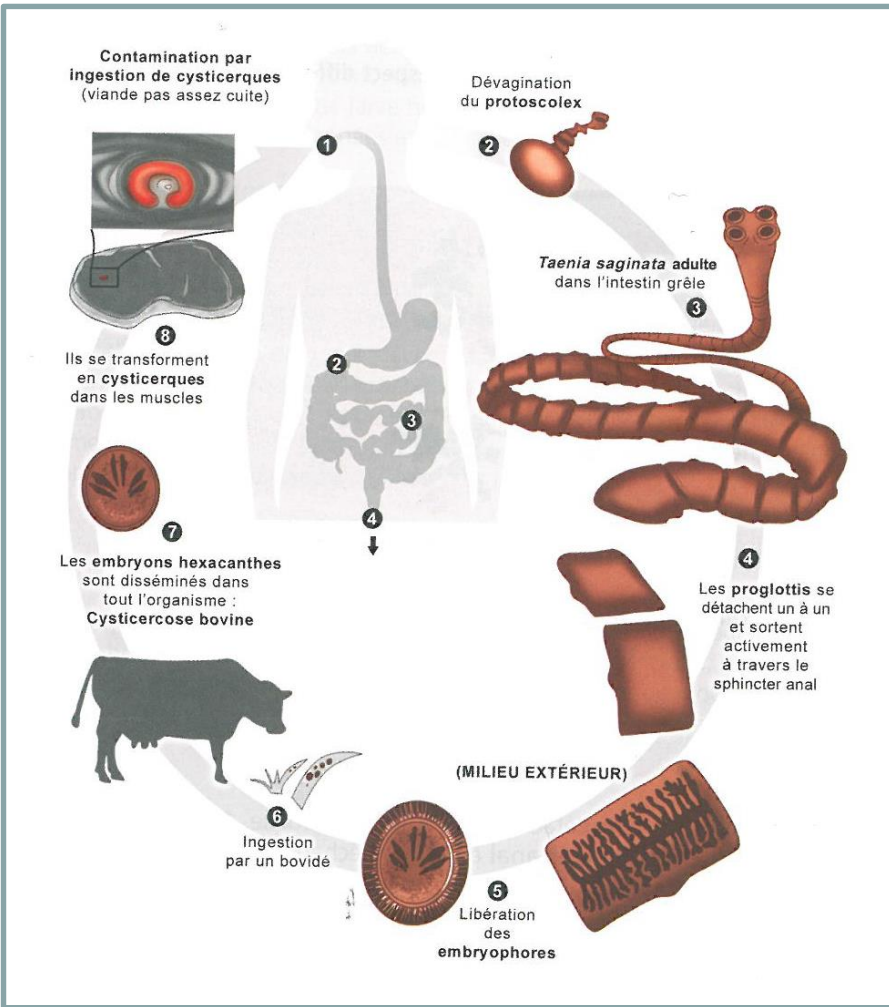


Brochet, perche, saumon (larve plérocercôïde)



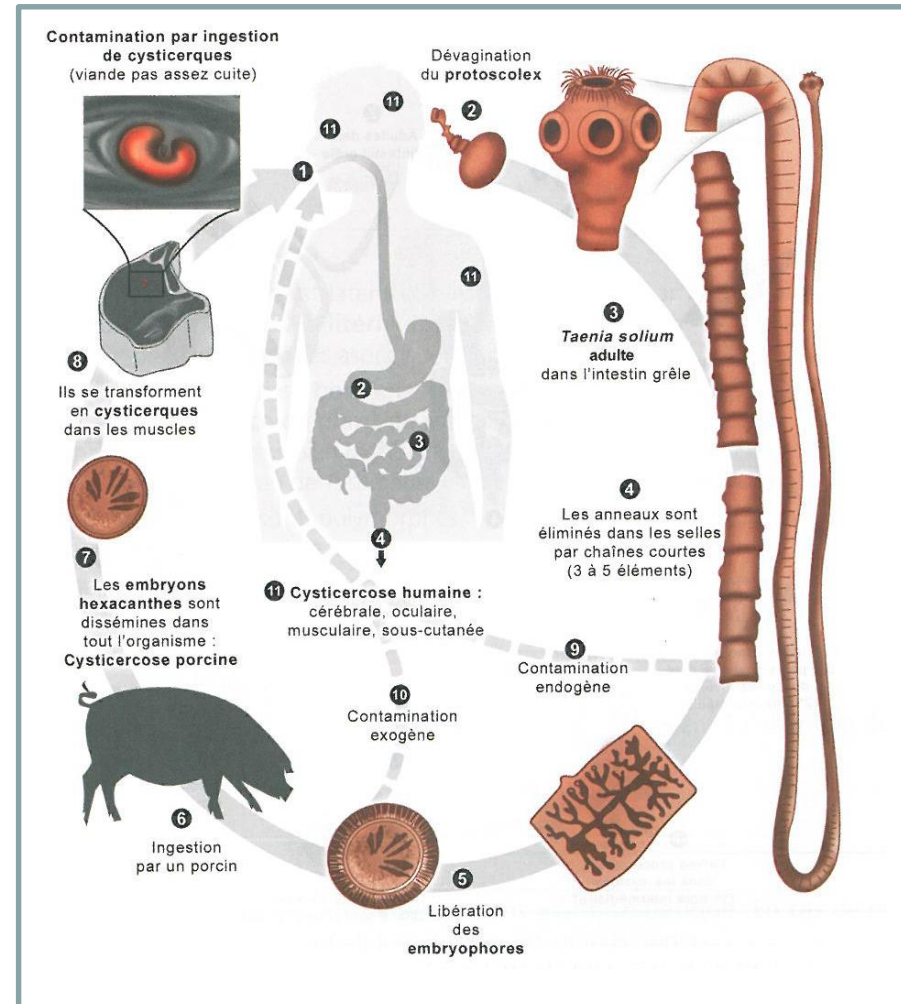
Larve plérocercôïde à la surface d'un filet de perche

T. saginata



Contamination : viande de boeuf
 Emission anneaux en dehors selles
 Taeniasis

T. solium



Contamination : viande de porc
 Emission anneaux avec selles
 Taeniasis, cysticercose

Taeniasis



Cestodes

- **Niclosamide** (Trédemine[®]) Cp 500 mg [Remb Séc soc à 65 %. Collect, liste II]
- Spectre étroit : traitement du taeniasis ++ mais pas les formes larvaires
- **Précautions d'emploi**
A jeun depuis la veille, mastiquer longuement et à déglutir avec peu d'eau et rester à jeun 3h après la seconde prise (sans boire ni fumer)
- **Contre-indications** : peu nombreuses
association aux boissons alcoolisées ou alcaline
hypersensibilité à l'un des constituants
- **Effets indésirables** : rares (troubles digestifs)

Plus commercialisé (juin 2020)

Taeniasis



Cestodes

- Indications et posologie :

-*Taenia spp* et *Diphyllobotrium latum* :

2 g chez l'adulte et >25kg (1g puis 1g)

1g si 12-25kg

500mg si <12kg

en 2 prises espacées d'1h

Purgatif salin (sels de Na, chlorure de Mg) recommandé 2h/3h après la seconde prise si

T. solium (éviter une cysticercose par auto-infestation)

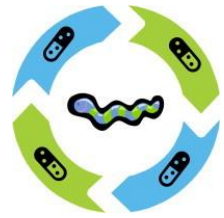→ discuté dans les publications

→ théoriquement : favoriserait l'élimination du scolex et des anneaux évitant l'auto-infestation par remontée dans l'estomac d'embryophores libérés des anneaux

PLUS COMMERCIALISÉ (juin 2020)

La persistance d'anneaux dans les selles 1 semaine après le traitement signifie que le traitement a échoué.

Taeniasis



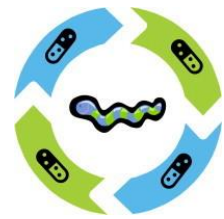Cestodes

- **Biltricide**

- **Très bon taenicide ++**
- Pas l'AMM mais traitement de référence (ANOFEL)
- CDC, the Medical Letter on Drugs and Therapeutics.....

- ***T. saginata*, *T. solium*, bothriocéphale : 10 mg/kg en une prise**
 - (*pour T. saginata, T. solium et bothriocéphale*)

- Rares effets secondaires



Cestodes

- **Graines de courge**

- Contiennent de la cucurbitine : principe actif antihelminthique

- **Mécanisme d'action**

- Agit en paralysant le Tænia sans le lyser :
85% d'efficacité

- **Indications**

- Téniasis, en particulier chez la femme enceinte

- **Contre-indications** : AUCUNE

- **Formes galéniques et posologie** :

- Semences de courges **mondées** (sans péricarpe)

- 1 prise à jeun :

- 75 à 125 g chez l'adulte

- 25 à 75 g chez l'enfant



Cysticercose



⇒ TT médical ++

- **Albendazole**

- 15 mg/kg en 2 prises pendant 1 à 4 semaines selon la clinique et l'imagerie

Meilleure efficacité sur les cysticerques
Meilleure diffusion SNC

- **Biltricide** (hors AMM)

- 50 mg/kg en 2 prises pendant 2 à 4 semaines

- **Surveillance neurologique ++**

- **souvent corticothérapie associée** : évite HIC secondaire à la lyse parasitaire

- **+/- TT anti-épileptique** : à discuter

⇒ **Chirurgie** : formes oculaires mal supportées
formes neurologiques graves (HIC, hydrocéphalie)

⇒ **Abstention** : lésions calcifiées asymptomatiques

Anamnèse



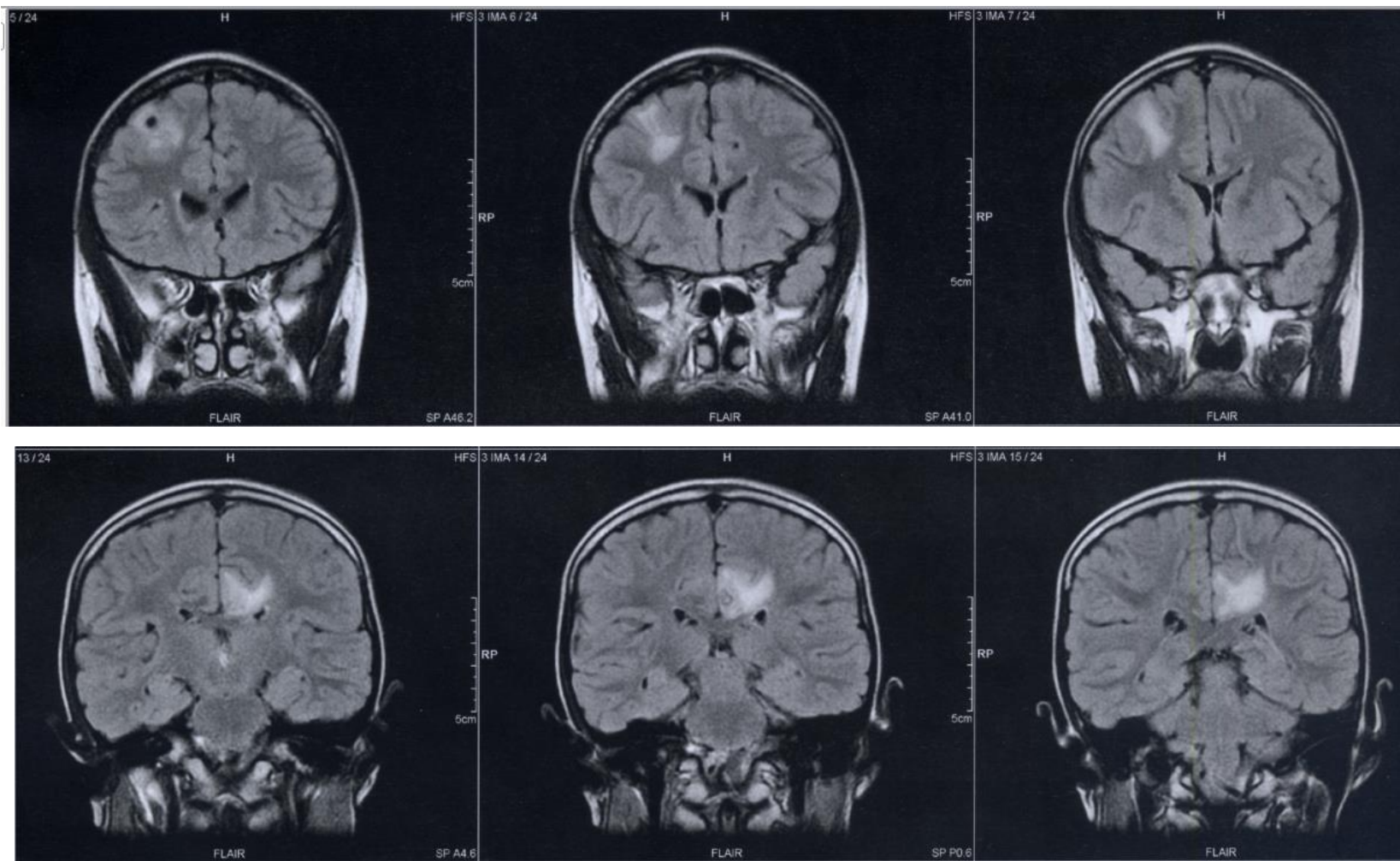
- Fille, 11 ans
 - Née à **Madagascar**, vie en France, scolarisée
 - 1 voyage/an à Madagascar
 - Antécédents : Bronchiolites à répétition à l'âge de 3 ans
Giardiase au retour de Madagascar
 - Vaccinations à jour
 - Février 2008 :
un seul épisode de - **céphalées violentes** en casque non pulsatiles pendant 48h
- **vomissements**
- Pas de récurrences. Aucun trouble neurologique, visuel, digestif associé.
- ➔ Consultation chez **médecin traitant** : - examen clinique sans particularité
- prescription d'une IRM cérébrale

Avril 2008 : **IRM cérébrale** en ville :

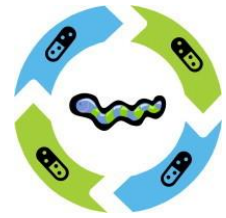2 images nodulaires (frontale et fronto-pariétales) avec pour chacune un œdème péri-lésionnel

→ Suspicion de **neuro-cysticercose** et doute de tuberculose cérébrale

→ Urgences Pédiatriques



Examens à l'entrée



Cestodes

- **Clinique sans particularités :**

FC : 94/min, t°: **36.5°C**, poids : 28,2kg, taille : 136cm, SpO2 : 98% sous AA, FR : 20/min

Hémodynamique stable, auscultation cardio-pulmonaire normale

Abdomen souple, non douloureux, pas d'hépatosplénomégalie ni de masse perçue

ORL : gorge non érythémateuse, tympans clairs

Aires ganglionnaires libres

Pas d'éruption cutanée

Examen neurologique et locomoteur normal

→ L'examen clinique est resté strictement normal tout au long de l'hospitalisation

- **Radiologie sans particularités :**

Radiologie pulmonaire normale

Echographie abdominale normale

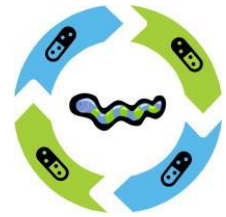- **Biologie :**

CRP : 8 mg/L

NFS : normale GB : 9,9 G/L,

Fibrinogène : 3,3 g/L

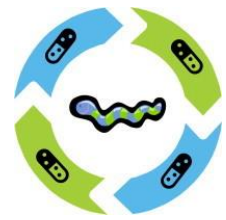
Examens spécialisés



Cestodes

- **Sérologies :**
 - Toxoplasmose, histoplasmosse, candidose, toxocarose : **négatives**
 - Hydatidose ELISA (*Echinococcus granulosus*) positive uniquement en ELISA mais négative en Eléctrosynérèse (technique de confirmation)
 - Possible réaction croisée avec une autre helminthiase
 - **Cysticercose positive à 1,75 en ELISA, confirmée en Western Blot**
- IDR négative
- **Radiologie :**
 - **Contrôle IRM cérébrale** avec injection de gadolinium :
 - Plusieurs lésions très évocatrices d'une neuro-cysticercose**
- Bilan osseux complet normal en dehors d'une lésion ostéo-condensante épiphysaire tibiale supérieure droite (à reconrôler)
- Pas de larves intra-musculaires
- **Examen ophtalmologique normal**

Traitement



Cestodes

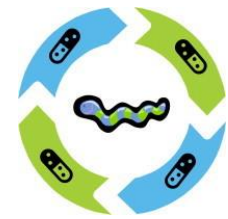- **Albendazole**
 - 15 mg/kg/j en 2 fois par jour pendant 4 semaines
- **Corticothérapie : Solupred**
 - 1 mg/kg/j pendant 1 semaine puis doses dégressives sur 3 semaines

→ bonne tolérance au traitement, RAS à 1 mois (Cs de suivi)

→ suivi

IRM cérébrale recontrôlée : ↓ **Œdème péri-lésionnel** au niveau des 2 localisations cérébrales

Echinococcoses : humaines



Cestodes

Zoonoses

Echinococcose hydatique

Ténia du chien (3-7 mm)

E. granulosus

Kyste hydatique = forme larvaire

qq cm (10-20 cm)

50-60 % hépatique

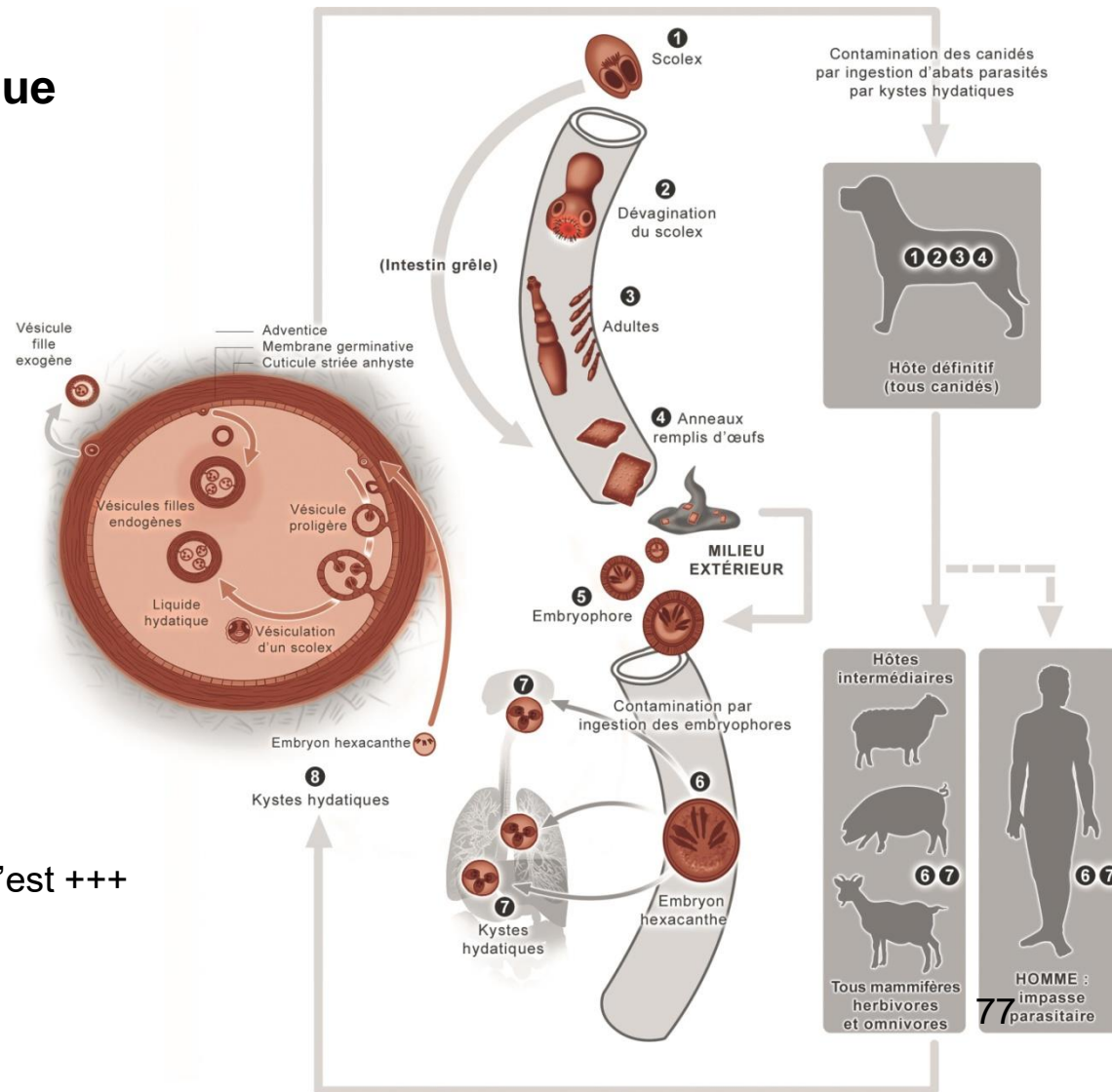
30-40% pulmonaire

Autres (os, cerveau...)

Zone élevage

Maghreb, A sud, Afrique de l'est +++

Sporadique en France



Echinococcoses : hydatidose



- **Traitement chirurgical** : exérèse complète
 - Pericystectomy
- **Technique PAIR**
 - Ponction, Aspiration, Injection, Re-aspiration

le traitement chirurgical radical est le traitement de choix lorsqu'il est possible



Essaimage parasitaire

- **Albendazole** cp (400mg)
 - associé chirurgie ou PAIR
 - seul : cures de 28 jours séparées d'interruption de 14 jours (peu d'étude sur la durée optimale)

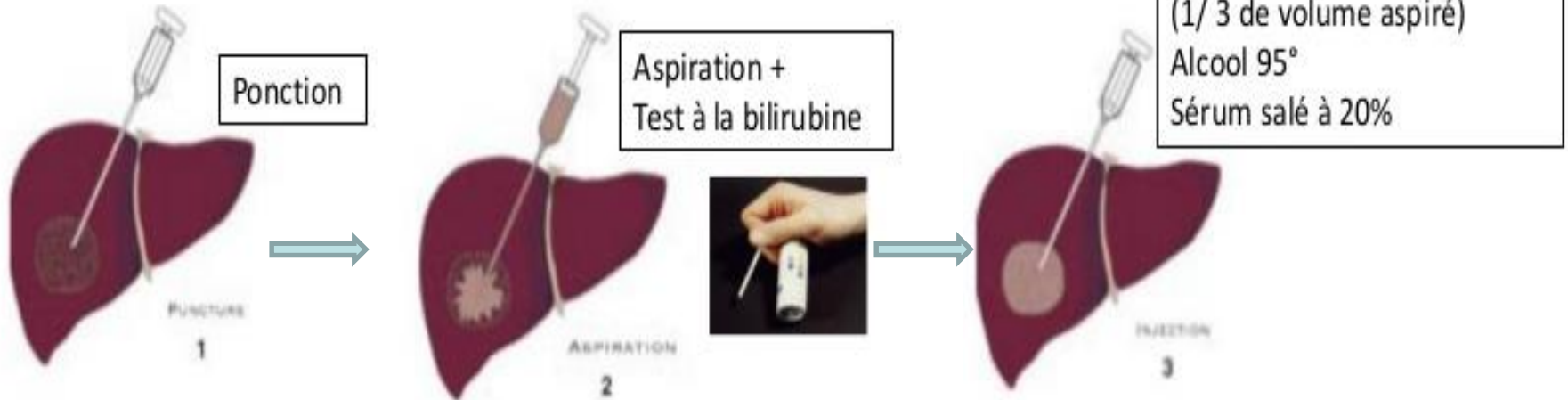
→ Indication thérapeutique : complexe, basée

- caractéristiques du kyste
- disponibilité de l'expertise chirurgical et l'équipement
- observance des patients au long cours



PAIR

- PAIR : ponction, aspiration, injection, and re-aspiration
 - CE1, CE3a et CE2 et CE3b (en alternative à la prise en charge Xie)
1. Aspiration du kyste
 2. Aspiration de la paroi
 3. Cathéter laissé en place

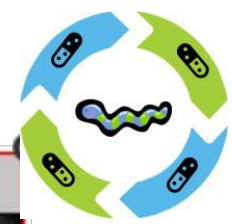


CE1: unilocular, simple cysts with liquid content and often with the CE1-specific "double line sign". CE2: multivesicular, multiseptated cysts, CE3a: cysts with liquid content and the CE3a-specific detached endocyst, CE3b: unilocular cysts with daughter cysts inside a mucinous or solid cyst matrix, CE4: heterogenous solid cysts with degenerative, CE4-specific canalicular structure of the cyst content, and CE5: cysts with degenerative content and heavily calcified wall.

actif

transitionnel

inactif



Cestodes

	CE1	CE2	CE3a	CE3b	CE4	CE5
US						
MRI						
CT						

« Watch and Wait approach »

Chirurgie - foie

- gros kystes CE2-CE3b (vésicules filles ++)
- kystes superficiels avec risque de rupture spontanée
- kystes infectés
- kystes avec communication biliaire
- kystes avec pression sur organe adjacent

PAIR

- PAIR + BMZ : kyste > 5cm CE1 et CE3a ++
- CI pour kystes CE2 and CE3b, CE4 et CE5 et si fistule biliaire

+ **Albendazole** cp (400mg) péri-opératoire : 2 X 400mg/j

1 jours avant et 1 mois après (peu d'étude sur la durée optimale) (Brunetti *et al*, 2000)

Echinococcoses : hydatidose



- **Albendazole** (cp 400mg) Eskazole [Boîte de 56, délivrance hospitalière]

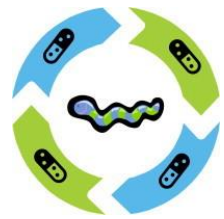• Indications

- **TT préopératoire** (ramollissement paroi du kyste, ↓ pression intrakystique et faciliter l'exérèse chirurgicale des kystes ++)
durée optimale?
min : 1 jours [reco internationale]
2 cures de 28 jours de traitement préopératoire, mais les données ne permettent pas de clairement déterminer la durée optimale du traitement (Vidal),
- **TT postopératoire**
1 ou 2 cures de 28 jours en fonction de la durée du TT préop
<14jrs préop, urgence, rupture, kystes vivants : 2 cures min de 28j (vidal)
- **encadrement chimiothérapique du drainage percutané**
entre 6 heures et 4 jours avant la ponction et poursuivi 1 mois après la ponction (vidal)
- **forme inopérable ou porteurs de kystes multiples (2≥ organes ou péritonéal)**
durée: pas clairement établie ; 3 à 6 mois → 1 an
Remarques : petit kyste (<5 cm) CE1 et CE3a (foie ou poumon): bonne réponse
peu efficace : 10 cm et liquidien ++

• Posologie

- > 60 kg : 1 cp x 2/j lors d'un repas gras
- <60 kg : 15 mg/kg/j en 2 prises

Echinococcoses : hydatidose



Cestodes

- **Albendazole** (cp 400mg) Eskazole

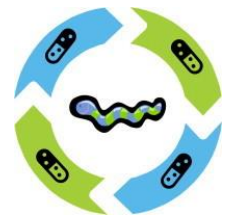- **CI** : si risque de rupture et grossesse

- **Précautions** : insuffisance hépatique, atteinte médullaire

- **EI** : hépatotoxicité, leucopénie, thrombopénie et alopécie

- **Surveillance**
 - Début : NFS + transaminases
 - Premier mois : NFS + transaminases / 2 semaines
 - 2 et 3 mois : mensuel
 - > 3 mois : trimestriel

Echinococcoses : humaines



Cestodes

Zoonoses

Echinococcose alvéolaire

Taénia des canidés (3-5 mm)

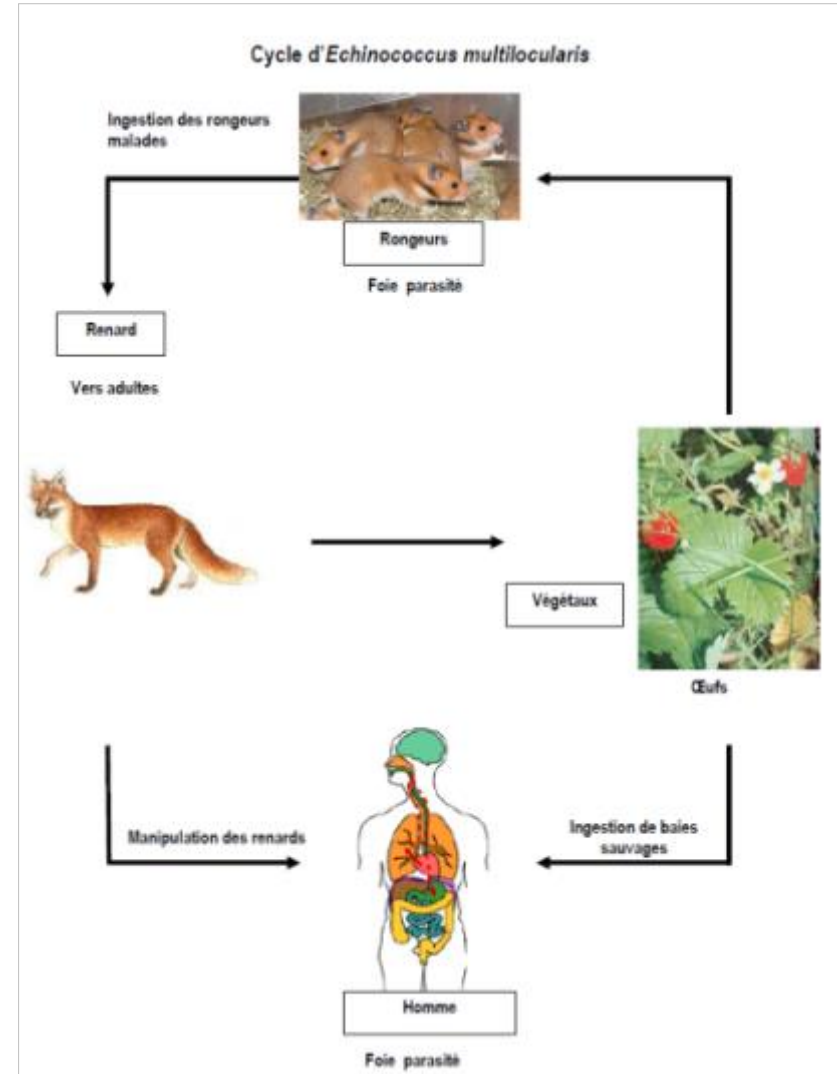
E. multilocularis

Renard +++ (chien, chat)


Oeufs d'échinocoques

Formes larvaires dans le foie

- Zone froide de l'hémisphère nord
- En France : nord-est, Alpes, Massif central



Echinococcoses : humaines



Cestodes

Echinococcose alvéolaire (incidence)

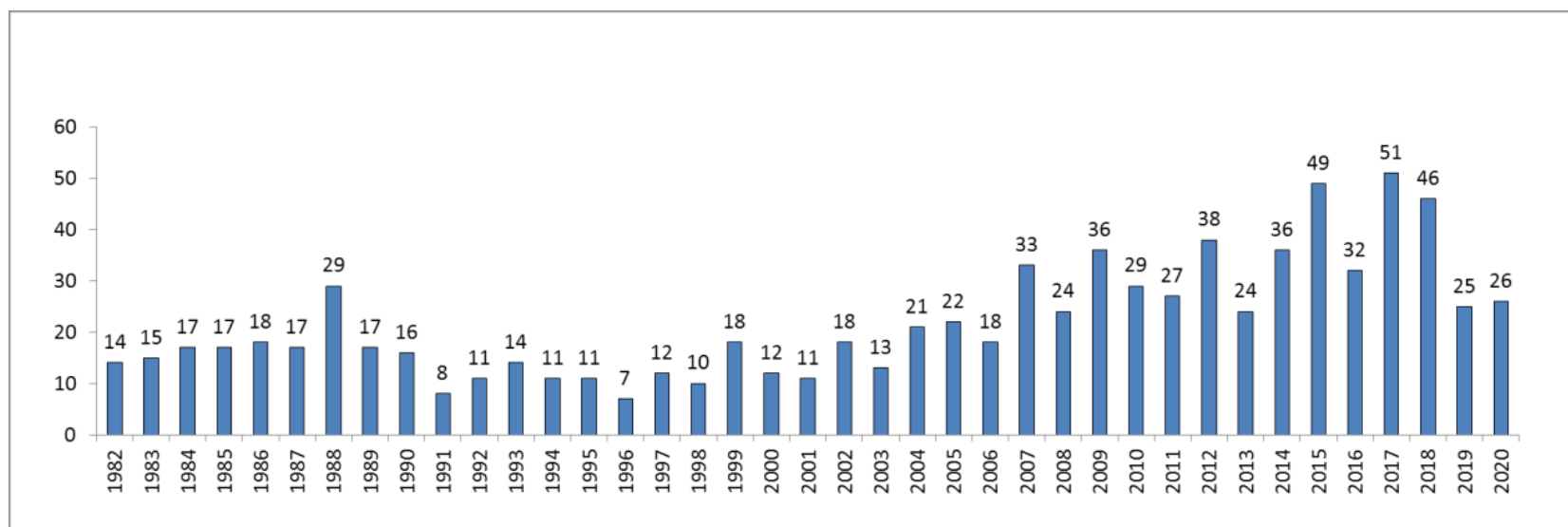


Figure n°6 : Diagnostic de cas d'échinococcose alvéolaire en France sur la période 1982-2020

Echinococcose alvéolaire



- **Traitement chirurgical** : radical
 - Tjrs à préférer si possible

- **Albendazole** cp (400mg) ou Mebendazole

Dès le diagnostic posé

10-15mg/kg

400mg x2/j au cours du repas

Durée 2 ans après chirurgie → « continuously » si TT médical seul (des années, 20 ans)

Surveillance biologique (transaminases, leucopénie)

Métabolisme hépatique : ABZ → ABZ-SOX → ABZ sulfone (élimination biliaire)

Cytochromes P450 (interférences)

- Dosage plasmatique du sulfoxyde d'ABZ (ABZ-SOX, métabolite actif) (Pharmacologie, Besançon, à +4°C)

T0 : suivi de l'observance et l'imprégnation résiduelle (avant la prise)

T+4: pour un suivi de l'efficacité et de la toxicité [0,65 -3 µmol/L]

- Suivi thérapeutique : Ac anti-Em 18 (Bordier Affinity Products, Crissier, Suisse)

Négativation quand inactivation du parasite particulièrement si relié à une négativation des images PET scan

Echinococcosse alvéolaire



Cestodes

Table 3

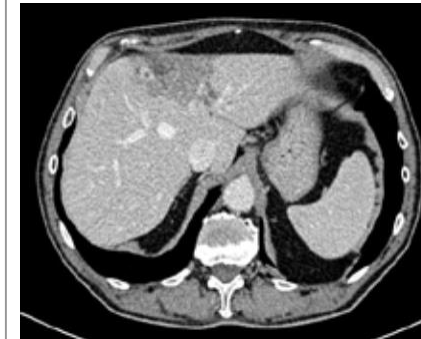PNM classification of alveolar echinococcosis.

P	Hepatic localisation of the parasite
PX	Primary tumour cannot be assessed
P0	No detectable tumour in the liver
P1	Peripheral lesions without proximal vascular and/or biliar involvement
P2	Central lesions with proximal vascular and/or biliar involvement of one lobe ^a
P3	Central lesions with hilar vascular or biliar involvement of both lobes and/or with involvement of two hepatic veins
P4	Any liver lesion with extension along the vessels ^b and the biliary tree
N	Extra-hepatic involvement of neighbouring organs [diaphragm, lung, pleura, pericardium, heart, gastric and duodenal wall, adrenal glands, peritoneum, retroperitoneum, parietal wall (muscles, skin, bone), pancreas, regional lymph nodes, liver ligaments, kidney]
NX	Not evaluable
N0	No regional involvement
N1	Regional involvement of contiguous organs or tissues
M	The absence or presence of distant metastasis [lung, distant lymph nodes, spleen, CNS, orbital, bone, skin, muscle, kidney, distant peritoneum and retroperitoneum]
MX	Not completely evaluated
M0	No metastasis ^c
M1	Metastasis

^a For classification, the plane projecting between the bed of the gall bladder and the inferior vena cava divides the liver in two lobes.

^b Vessels mean inferior vena cava, portal vein and arteries.

^c Chest X-ray and cerebral CT negative.



Lésion infiltrante, alvéolée (F Grenouillet)

Foie

Organes adjacents

A distance

Echinococcosse alvéolaire


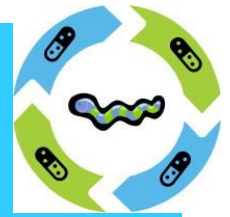
Table 4
Stage-specific approach to alveolar echinococcosis.

WHO classification	Surgery	Interventional treatment	Drug therapy	Suggested	Resources setting
P1N0M0	✓		✓	Radical resection (R0) BMZ for 2 years PET/CT controls	Optimal
				Radical resection (R0) BMZ for 3 months	Minimal
P2N0M0	✓		✓	Radical resection (R0) BMZ for 2 years	Optimal
				Radical resection (R0) BMZ for 3 months	Minimal
P3N0M0			✓	BMZ continuously PET/CT/MRI scan initially and in 2 years intervals	Optimal
				BMZ continuously	Minimal
P3N1M0		✓	✓	BMZ continuously + PET/CT/MRI scan initially and in 2 years intervals	Optimal
				Surgery, if indicated	Minimal
P4N0M0		✓	✓	BMZ continuously + PET/CT/MRI scan initially and in 2 years intervals	Optimal
				Surgery, if indicated	Minimal
P4N1M1		✓	✓	BMZ continuously + PET/CT/MRI scan initially and in 2 years intervals	Optimal
				Surgery, if indicated	Minimal

Bibliographie



- Cinquetti G *et al.* traitement des parasitoses digestives (amoebose exclue). *EMC*. 2013. 9-062-A-60.
- Savel J *et al.* Antiparasitaires. *EMC*. 1997. 8-006-G-10.
- Lamand V *et al.* Médicaments antiparasitaires (paludisme exclu). *EMC*. 2014. 8-006-G-10.
- Drugs for parasitic infections. *The Medical Letter*. 2013
- Bourrée P. Parasitoses intestinales infantiles. *Journal de Pédiatrie et de Puériculture*. 2013, **26**, 268-278.
- Brunetti E *et al.* Expert consensus for the diagnosis and treatment of cystic and alveolar echinococcus in human. *Acta tropica*. 2010, **114**, 1-16.
- Classification WHO-IWGE, WHO/OIE, Manual on Echinococcosis, 2001.
- Boussard *et al.* Prévention et traitement de la cysticercose. *Journal des Anti-Infectieux*, 2012, **14**, 143-150.
- Mahamat *et al.* Combined antiparasitic treatment for neurocysticercosis. *The Lancet*. 2015, 15, 264-265.
- Parasitoses et mycoses des zones tempérées et tropicales, ANOFEL, 5^{ème} édition, 2016, Elsevier Masson.