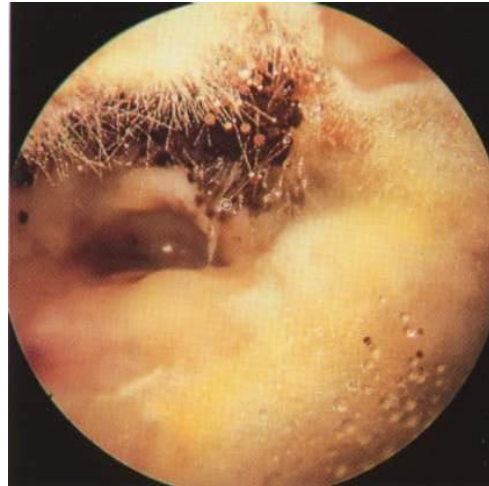


DESC Maladies infectieuses et Tropicales

Infections fongiques ORL



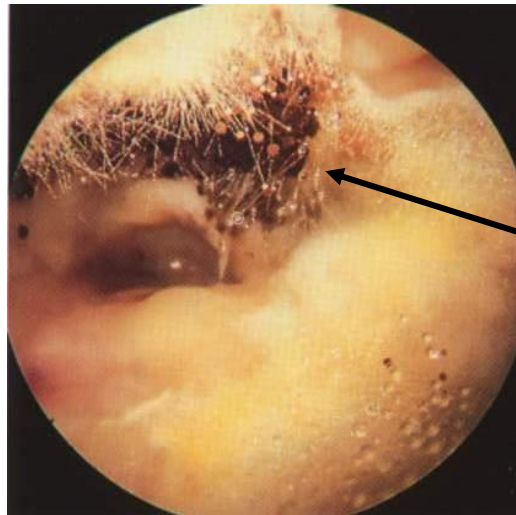
Pr Fanny Lanternier, Dr Benjamin Verillaud

Service de maladies infectieuses et tropicales, Hôpital Universitaire Necker Enfants malades

Service d'ORL, Hôpital Lariboisière

Otite externe fongique non invasive : “otomycose”

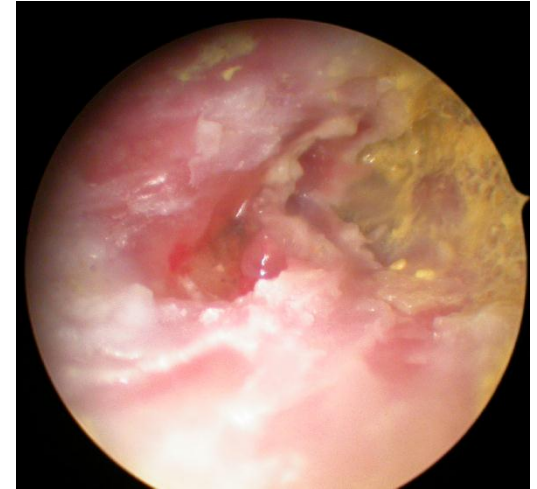- Fréquente++, patients immunocompétents
- *Aspergillus niger* / *Aspergillus fumigatus*
- **Souvent associée à une otite externe bactérienne**, ou à une otite moyenne avec otorrhée
- **Traitement “instrumental” : systématique**, effectué en consultation
 - Il suffit parfois : aspirations répétées, bains d’oreille à l’eau oxygénée boratée...
 - **Supprimer les facteurs favorisants** en cas de récurrence (humidité, perforation tympanique...)
 - Utilité des antifongiques par voie locale ou générale non démontrée



Otorrhée colonisée à
Aspergillus niger

Otite fongique invasive

- Jusqu'à 10% des otites malignes externes (**Aspergillus**++)
- Terrain diabétique+++/immunodéprimé
- Cliniquement :
 - **Otalgie ++**
 - Otoscopie : otorrhée, sténose +/- polype du conduit
 - Possible atteinte des nerfs crâniens : **PFP++**
- Bilan initial :
 - **Fenêtre thérapeutique +++ tant que le pathogène n'est pas identifié**
 - Imagerie morphologique et métabolique
 - Biopsies avec anatomopathologie, mycologie, bactériologie
 - Répéter quand échec traitement antibiotique
- Traitement :
 - **Antifongiques par voie systémique** (durée > 6 mois ?) puis réévaluation
 - Chirurgie rarement nécessaire
 - Critères d'arrêt du traitement : disparition des douleurs, normalisation de l'otoscopie et de l'imagerie métabolique

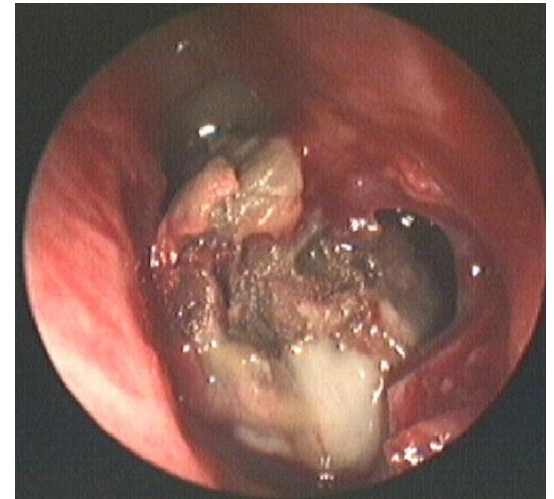
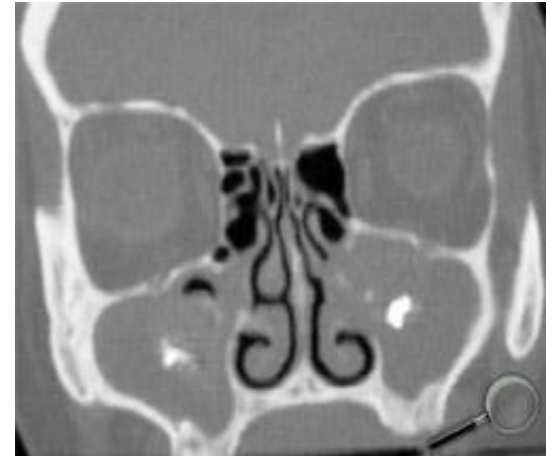


Rhinosinusites infectieuses

- Aigues:
 - Virales
 - Bactériennes : *Haemophilus influenzae*, *Streptococcus pneumoniae*, *Moraxella catarrhalis*
 - Fongiques : sinusites fongiques invasives (mucormycose et aspergillose invasive ++)
- Chroniques (>12 semaines) :
 - Bactériennes: gram -, anérobies, staphylocoque doré
 - Fongiques:
 - Balle fongique
 - Sinusite fongique allergique
 - *Sinusites fongiques invasives « chroniques » et formes granulomateuses (rares)*

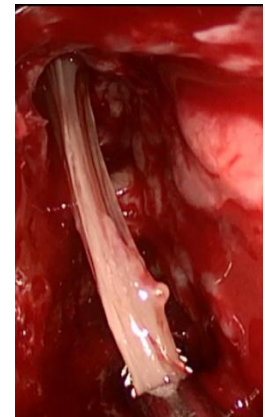
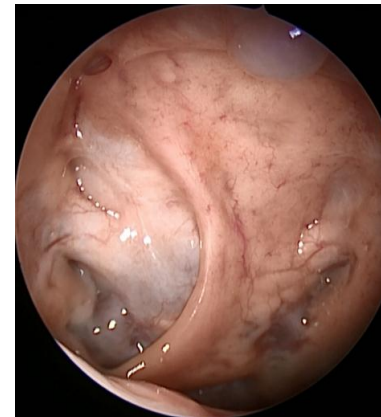
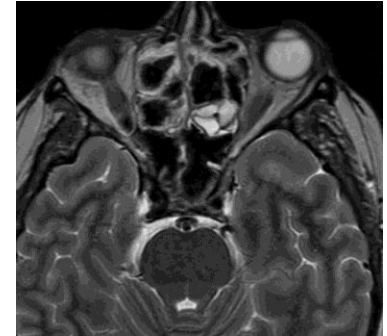
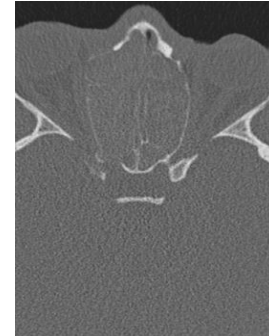Balle fongique = aspergillome = mycétome

- **Pathologie très fréquente, ubiquitaire, touche les patients immunocompétents**
- Aspergillus sp. ++
- Souvent liée à une colonisation d'un **corps étranger d'origine dentaire dans le sinus maxillaire**, mais une atteinte des autres sinus est possible
- **Risque principal : surinfection bactérienne** et ses complications potentielles
- TDM : aspect de « **calcifications** », parfois corps étranger sous-jacent, sclérose des parois du sinus si surinfection bactérienne chronique ;
- **Traitement chirurgical : évacuation de l'aspergillome** sous AG ; pas d'indication à un traitement antifongique local ou systémique
- Biopsies muqueuses chez les patients immunodéprimés



Sinusite fongique allergique : SFA

- **Touche les patients immunocompétents, plus fréquente en climat tropical**
- *Aspergillus flavus* > *A fumigatus*
- Signes cliniques proches de ceux d'une polypose nasosinusienne (obstruction nasale, anosmie... et polypes à l'endoscopie), mais possible signes aigus en rapport avec une érosion des structure de voisinage (cécité++)
- **IRM** : « **vide de signal** » en T1, T2, pas de prise de contraste en séquences T1+ gadolinium
- **Traitement** : **drainage chirurgical, corticothérapie locale et systémique ++**
 - Anatomopathologie : infiltrat d'éosinophiles dans la mucine allergique, cristaux de Charcot-Leyden, éléments fongiques dans le mucus mais **sans invasion muqueuse**
- Antifongiques par voie systémique (voriconazole) : débattus... plutôt en 2nde intention

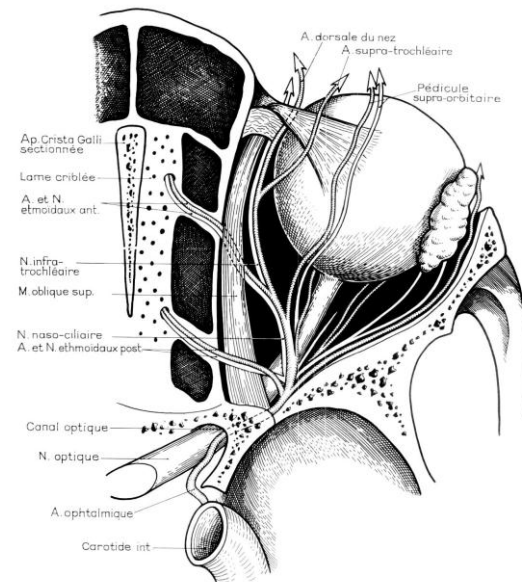
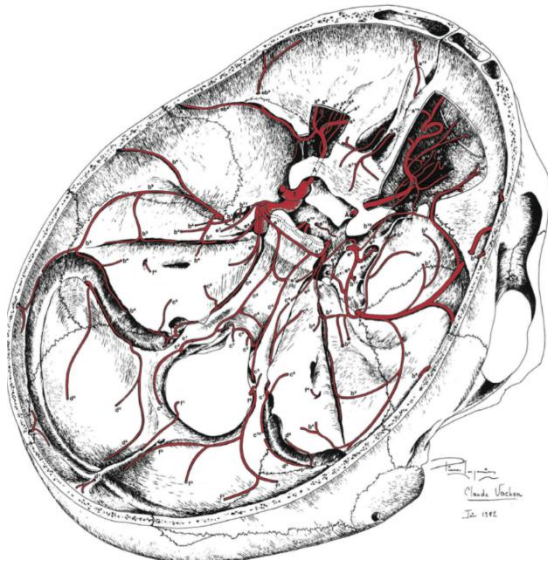


Aspergillose chronique invasive et sinusite fongique granulomateuse invasive

- 2 entités rares en Europe, **plus fréquentes au proche et moyen Orient, en Afrique**
- ***Aspergillus fumigatus* et *flavus***
- Touchent le **patient « immunocompétent »**
- Evolution clinique lente, avec symptômes rhinologiques, et **orbitaires** (exophtalmie, diplopie...) ++
- TDM et surtout IRM confirment le caractère invasif
- Diagnostic repose sur les biopsies : invasion tissulaire par les filaments avec ou sans granulomes
- **Traitement : voriconazole**, associé en cas d'échec au débridement chirurgical des tissus infectés
- Rechercher un déficit immunitaire primitif

Sinusites fongiques aiguës invasives

- **Aspergillose invasive (aspergillus fumigatus++)** > mucormycose > autres : fusarium ou Scedosporium
- **Terrain particulier : diabète (mucormycose) et surtout immunodépression++** par hémopathie, chimiothérapie, allogreffes de cellules souches ou immunosuppresseurs chez des patients transplantés.
- **Gravité liée au risque de diffusion de l'infection le long des vaisseaux : formes rhino-orbito-cérébrales**



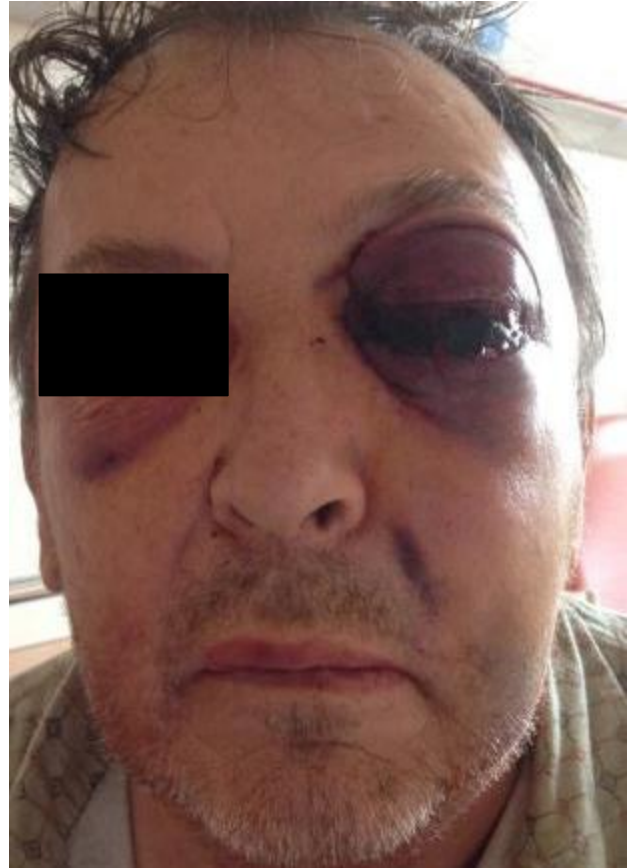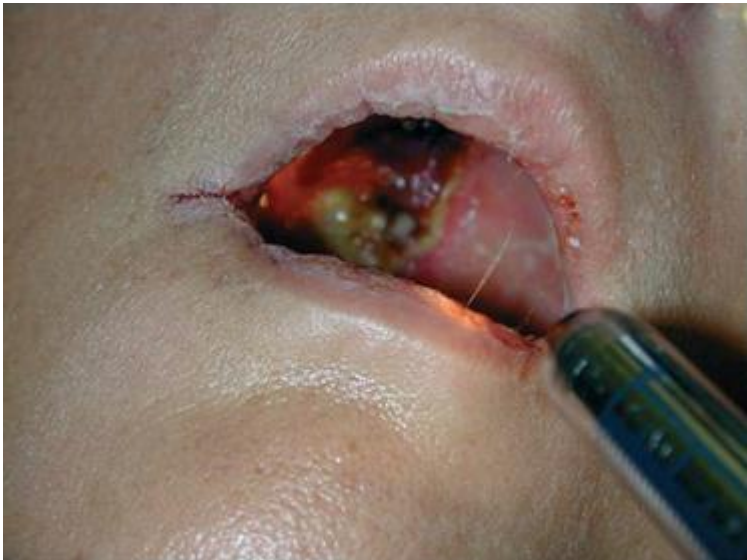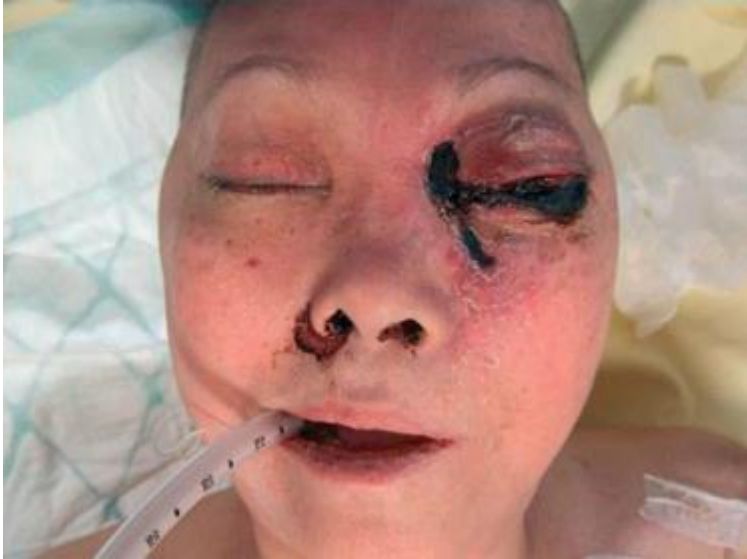Sinusites fongiques invasives

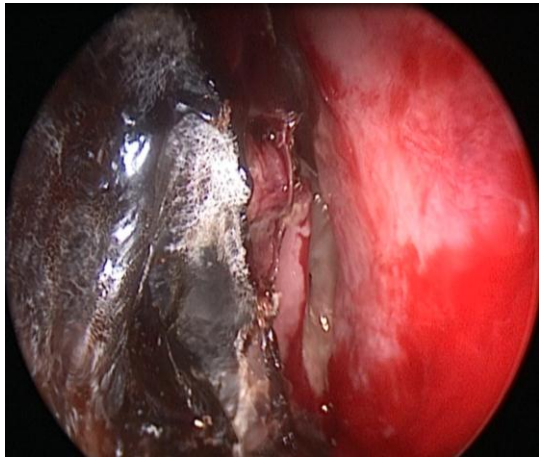
- Symptômes initiaux aspécifiques : **douleurs++**, rhinorrhée, obstruction nasale



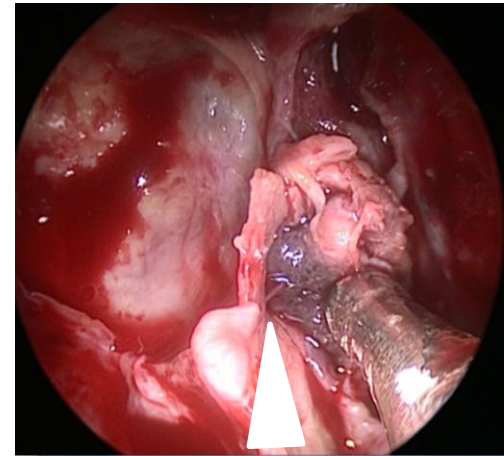
LA SURVENUE DE TOUT SYMPTOME RHINOSINUSIEN CHEZ UN PATIENT IMMUNODEPRIME JUSTIFIE LA REALISATION D'UN EXAMEN ORL RAPIDE

- Examen clinique :
 - Examen des muqueuses nasales : signes inflammatoires variables, **aspect atone voire nécrotique de la muqueuse** (mucormycose++)
 - **Diffusion de l'infection : angiotropisme des *Mucorales*++**
 - atteinte orbitaire avec chémosis, ophtalmoplégie, exophtalmie et/ou baisse d'acuité visuelle
 - nécrose cutanée (joue, paupières, nez), du palais
 - anesthésie du territoire infraorbitaire
 - signes neuroméningés en cas d'atteinte de la base du crâne
 - Atteinte possible de la paroi de l'artère carotide interne avec un risque d'embolies septiques et d'accidents vasculaires cérébraux (AVC)
- Examens complémentaires
 - **IRM** et TDM sinus et SNC, TDM thorax
 - **Biopsies, en urgence+++** pour examen mycologique direct , culture et anatomopathologique
 - PCR Mucorales et Aspergillus, Ag Gm, Beta D glucane

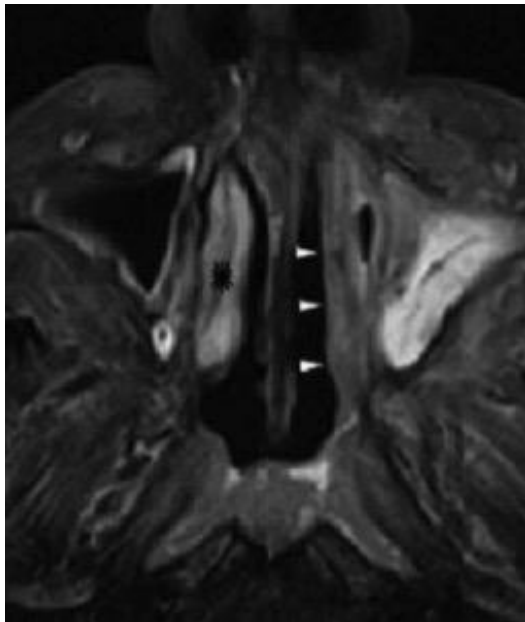




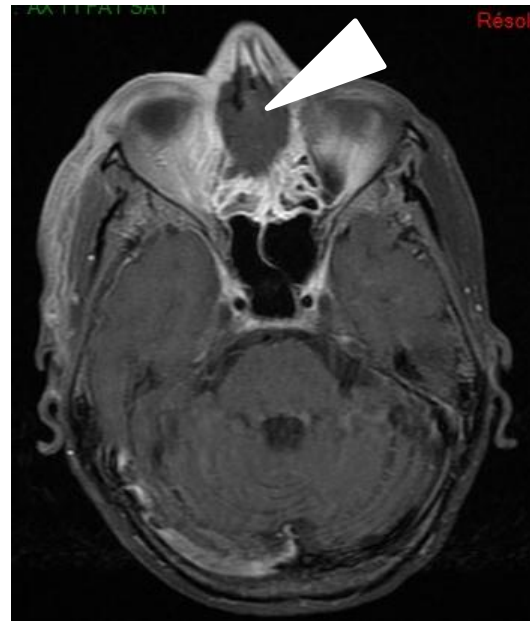
Nécrose dans la région du méat moyen droit (mucormycose)



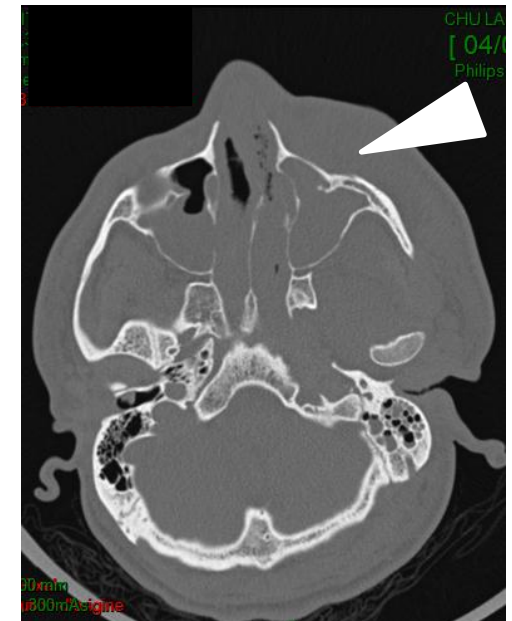Nécrose du tronc de l'artère sphéno-palatine droite (mucormycose)



« Black turbinate » sign



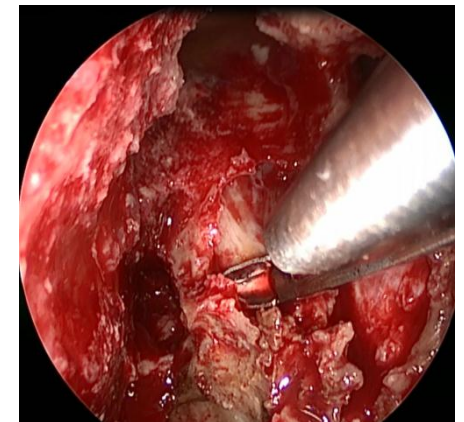
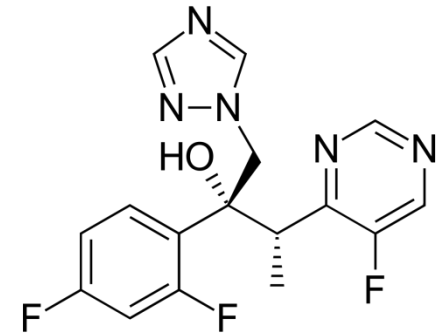
Nécrose centrée sur la partie antérieure des 2 fosses nasales (T1+gado)



Atteinte des tissus mous sans lyse osseuse en TDM

Sinusites fongiques invasives : principes du traitement

- **Traitement multidisciplinaire**
- Traitement aussi **précoce** que possible
- Correction maximale des **facteurs favorisants**
- **Traitement antifongique** par voie générale
 - amphotéricine B sous forme liposomale dans les mucormycoses (relais possible par posaconazole ou isavuconazole mais résistance naturelle au voriconazole)
 - voriconazole dans l'aspergillose invasive
- **Traitement chirurgical** :
 - Dans les mucormycoses : excision chirurgicale large des zones nécrotiques, débridements parfois répétés
 - Dans les aspergilloses invasives : en 2nde intention, débridement chirurgical sans résection des structures fonctionnelles



REFERENCES

- **Patterson TF, Thompson GR, Denning DW, Fishman JA, Hadley S, Herbrecht R, Kontoyiannis DP, Marr KA, Morrison VA, Nguyen MH, et al. Practice guidelines for the diagnosis and management of aspergillosis: 2016 update by the infectious diseases society of America. Clin. Infect. Dis. 2016;63:433–442.**
- Le Clerc N, Verillaud B, Duet M, Guichard JP, Herman P, Kania R. Skull base osteomyelitis: incidence of resistance, morbidity, and treatment strategy. Laryngoscope. 2014 Sep;124(9):2013-6.
- Marchionni E, Parize P, Lefevre A, Vironneau P, Bougnoux ME, Poiree S, Coignard-Biehler H, DeWolf SE, Amazzough K, Barchiesi F, Jullien V, Alanio A, Garcia-Hermoso D, Wassef M, Kania R, Lortholary O, Lanternier F. Aspergillus spp. invasive external otitis: favourable outcome with a medical approach. Clin. Microbiol. Infect. 2016 May;22(5):434-7
- Dufour X, Kauffmann-Lacroix C, Ferrie JC, Goujon JM, Rodier MH, Klossek JM. Paranasal sinus fungus ball: epidemiology, clinical features and diagnosis. A retrospective analysis of 173 cases from a single medical center in France, 1989- 2002. Med Mycol. 2006 Feb;44(1):61-7.
- Chakrabarti A, Kaur H. Allergic Aspergillus Rhinosinusitis. J Fungi (Basel). 2016 Dec 8;2(4)
- **Lafont E, Aguilar C, Vironneau P, Kania R, Alanio A, Poirée S, Lortholary O, Lanternier F. [Fungal sinusitis]. Rev Mal Respir. 2017 Jun;34(6):672-692.**
- Schubert MS, Goetz DW. Evaluation and treatment of allergic fungal sinusitis. I. Demographics and diagnosis. J Allergy Clin Immunol 1998;102:387—94.
- Gan EC, Thamboo A, Rudmik L, Hwang PH, Ferguson BJ, Javer AR. Medical management of allergic fungal rhinosinusitis following endoscopic sinus surgery: An evidence-based review and recommendations. Int. Forum Allergy Rhinol. 2014;4:702–715.
- Zainine R, Ennaili M, Anane S, et al. La rhinosinusite aspergillaire invasive granulomateuse. J Mycol Med 2012;22:316—21.
- Lanternier F, Dannaoui E, Morizot G, et al. A global analysis of mucormycosis in France: the RetroZygo study (2005—2007). Clin Infect Dis 2012;54:35—43.
- Vironneau P, Kania R, Morizot G, et al. Local control of rhino-orbito-cerebral mucormycosis dramatically impacts survival. Clin Microbiol Infect 2014;20:336—9.
- **Skiada A, Lanternier F, Groll AH, et al. Diagnosis and treatment of mucormycosis in patients with hematological malignancies: guidelines from the 3rd European conference on infections in leukemia (ECIL 3). Haematologica 2013;98:492—504.**