

## CAS CLINIQUE 1

---

Médecin dans un service de maladies infectieuses (SMIT), vous êtes sollicité(e) par la Commission de gestion des risques infectieux de votre établissement pour prendre en charge dans votre unité, en cohorting, 2 patients chez lesquels il a été isolé une entérobactérie productrice de carbapénémase.

**Patient 1-** Mr Alain, 69 ans, hospitalisé en ORL. Ce monsieur a eu un carcinome épidermoïde pelvi-mandibulaire traité par radio et chimiothérapie en 1990. Début 2018, il développe une infection osseuse chronique sur os radique avec un orostome. Il est actuellement hospitalisé pour une dermohypodermite fébrile de la face ayant pour point de départ le foyer d'ostéite chronique. Il existe un écoulement purulent endobuccal au niveau de l'orostome.

*Documentation bactériologique – cf. doc en PJ*

**Patient 2-** Mme E, 25 ans, tout juste arrivée aux urgences, connue colonisée à *Escherichia coli* résistant aux carbapénèmes dans un ECBU réalisé lors de l'hospitalisation précédente (janvier 2019 – cf PJ). Cette jeune femme est suivie en hématologie pour une leucémie aigue myéloblastique diagnostiquée en 2006, allogreffée en 2007 (allogreffe géno-identique). Elle est en rémission complète depuis. Elle vient aux urgences pour fièvre mesurée à 38,6°C à l'admission. Le diagnostic d'infection urinaire non grave est évoqué.

*Documentation bactériologique – cf. doc en PJ*

L'unité d'hospitalisation conventionnelle de maladies infectieuses comprend 18 lits en chambre seule avec sas d'entrée, dont 5 chambres en pression négative et 4 chambres en pression variable (cf. plan SMIT). La commission de gestion des risques infectieux vous informe qu'elle trouvera les moyens qu'il faut pour une bonne prise en charge des 2 patients.

**Organisez l'hospitalisation de ces 2 patients dans votre unité (chambre, précautions complémentaires, fonctionnement des équipes soignante, gestion des patients déjà présents dans l'unité, ...)**

**Comment confirmez-vous l'hypothèse d'infection urinaire chez Mme E. ?**

**Quel traitement antibiotique proposez-vous en probabiliste, le diagnostic d'infection urinaire étant retenu ?**

L'ECBU isole le même *E. coli* que sur le prélèvement de janvier 2019. Vous souhaitez faire un relai per os devant la bonne évolution clinique et biologique.

**Quelles sont les possibilités (molécule, posologies, durée)**

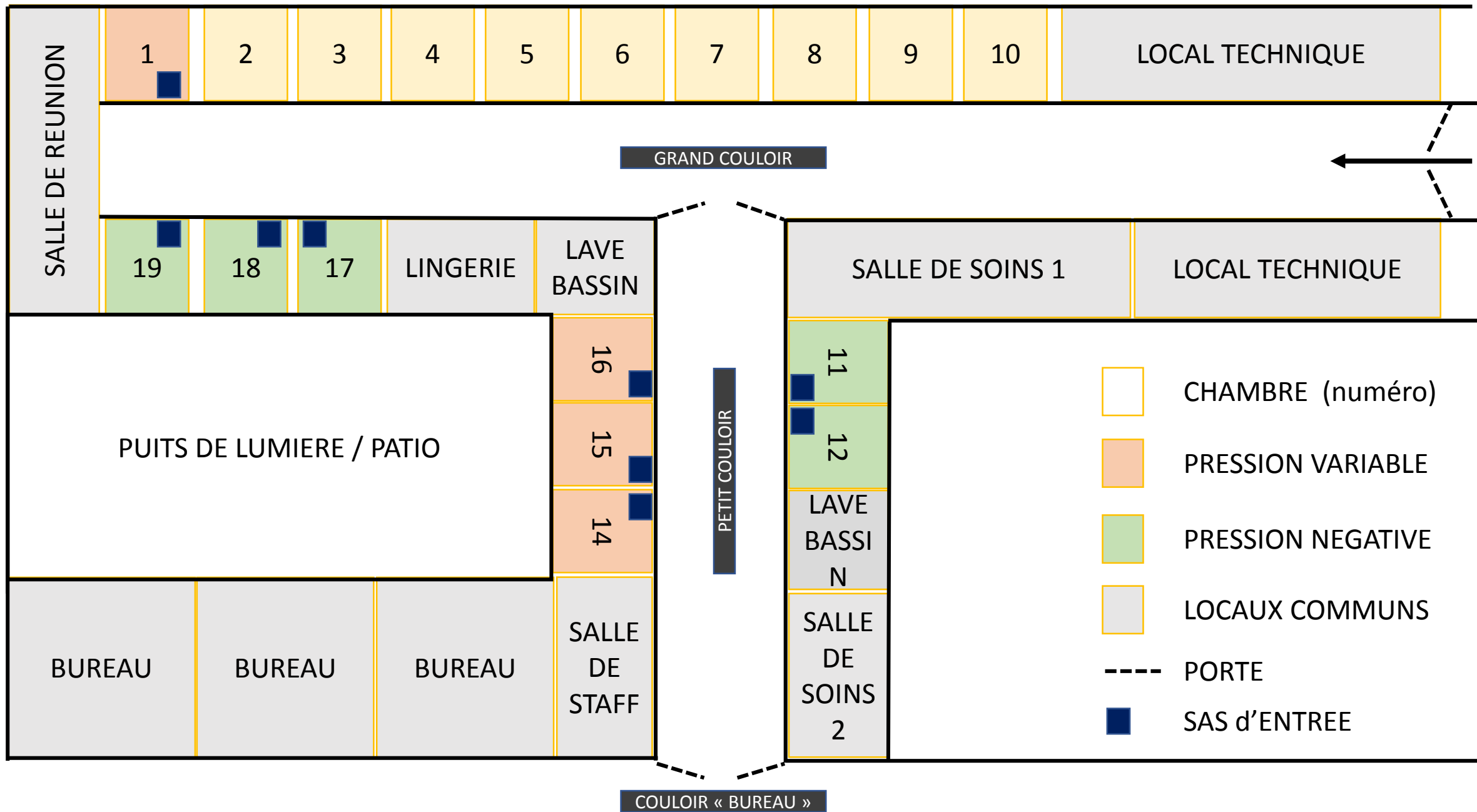
Mme E est mère d'un enfant de 18 mois. Elle vous demande comment éviter la transmission croisée à domicile.

**Quelle(s) recommandation(s) lui faites-vous ?**

L'état de santé de Mr A est beaucoup plus préoccupant. Il a été mis en traitement probabiliste sous pipéracilline-tazobactam + linézolid. Vous ne disposez, quand vous recevez le patient dans unité, que des données de l'antibiogramme (et pas des résultats des CMI). **Quelle antibiothérapie proposer ?**

**Quelle(s) information(s) complémentaire(s) à demander au laboratoire de bactériologie ?**

**Une fois les CMI obtenues, quelle(s) est/sont vos/votre proposition(s) de traitement antibiotique ?**





ORL +5 AN/ CHRU BESANCON

Demande N°1800607177 enregistrée le 12/09/18 à 15:42  
Edité le 19/09/18 à 12:22 Compte-rendu : COMPLET  
Rééditée le 08/03/19 à 16:55 DUPLICATA

Prélèvement microbiologique du 12/09/18 à 14:50

## **BACTÉRIOLOGIE DES PRÉLÈVEMENTS PROFONDS**

**Nature du prélèvement :**

N°3 : prélèvement osseux symphysaire mandibulaire

### **Culture en aérobiose :**

Gélose au sang (TS réf : DM225E Mast Diagnostic et sang de cheval réf : SR0050c OXOID)

Gélose chocolat enrichie (réf : 43101 BioMérieux)

**Résultat :**

POSITIF

**Présence de :**

Rares *Pseudomonas aeruginosa*  
Antibiogramme(s) identique(s) au prélèvement de 2 osseux  
symphysaire n°1800607173  
Flore commensale



ORL +5 AN/ CHRU BESANCON

Demande N°1800607180 enregistrée le 12/09/18 à 15:43  
Edité le 20/09/18 à 11:57 Compte-rendu : COMPLET  
Rééditée le 08/03/19 à 16:56 DUPLICATA

Prélèvement microbiologique du 12/09/18 à 14:50

## ***BACTÉRIOLOGIE DES PRÉLÈVEMENTS PROFONDS***

**Nature du prélèvement :**

N°4 : prélèvement osseux symphysaire mandibulaire

### ***Culture en aérobiose :***

Gélose au sang (TS réf : DM225E Mast Diagnostic et sang de cheval réf : SR0050c OXOID)

Gélose chocolat enrichie (réf : 43101 BioMérieux)

**Résultat :**

POSITIF

***ATTENTION BACTÉRIE MULTIRÉSISTANTE A  
CARACTÈRE ÉPIDÉMIQUE***

**Présence de :**

Rares Pseudomonas aeruginosa

Rares Citrobacter freundii

Flore commensale

ORL +5 AN/ CHRU BESANCON

Demande N°1800607180 enregistrée le 12/09/18 à 15:43

	P.aeruginosa	C.freundii
BETA-LACTAMINES		
Amoxicilline (Clamoxyl)	R	R
Amoxicilline/Ac clavulanique	R	R
Méccillinam (Selexid)		R
Témocilline		R
Pipéra/Tazobactam (Tazocilline)	R	R
Céfotaxime (Claforan)	R	S
Ceftriaxone (Rocéphine)	R	
Ceftazidime (Fortum)	R	S
Céfépime (Axepim)	R	S
Ertapénème (Invanz)	R	
Imipénème (Tiénam)	S	
Méropénème (Meronem)	I	
AMINOSIDES		
Amikacine (Amiklin)	I	S
Tobramycine	R	R
Gentamicine (Gentalline)		R
QUINOLONES		
Ofloxacine (Oflocet)		R
Ciprofloxacine (Ciflox)	R	R
DIVERS		
Cotrimoxazole (Bactrim)		S

**Pseudomonas aeruginosa**

**Pipéracilline/tazobactam : Catégorisation clinique valable pour des fortes posologies (4gx4)**

**Céftazidime : Catégorisation clinique valable pour des fortes posologies ( 2gx3 ou 4g en perfusion continue)**

**Céfépime : Catégorisation clinique valable pour des fortes posologies (2gx3)**

**Imipénème : Catégorisation clinique valable pour des fortes posologies (1gx4)**

**Citrobacter freundii**

**Présence d'une carbapénémase de type OXA-48**

### **Culture en anaérobiose :**

Gélose au sang (Columbia réf : DM115D Mast Diagnostic et sang de mouton réf : SR0051c OXOID)

**Résultat :**

Flore polymorphe anaérobie

**Culture sur milieu de Schaedler :**

Identique à la culture aérobie

Bouillon de Schaedler (réf : 64304 Biorad)



ORL +5 AN/ CHRU BESANCON

Demande N°1800622462 enregistrée le 19/09/18 à 10:31  
Edité le 19/09/18 à 12:22 Compte-rendu : COMPLET  
Rééditée le 08/03/19 à 16:57 DUPLICATA

Demande complémentaire du 19/09/18

Prélèvement d'origine : Prélèvement osseux symphysaire mandibulaire  
Date du prélèvement : 12/09/2018  
N° de demande initiale : 1800607173

Demande complémentaire : Détermination de CMI

	<i>P.aeruginosa</i>	<i>C.freundii</i>
Ceftolozane/Tazobactam (Zerbaxa)	R >256 mg/L	S 1.0 mg/L
Ceftazidime/Avibactam	R >256 mg/L	S 0.25 mg/L

Compte-rendu : COMPLET



ORL +5 AN/ CHRU BESANCON

Demande N°1800641156 enregistrée le 27/09/18 à 09:35  
Edité le 27/09/18 à 11:49 Compte-rendu : COMPLET  
Rééditée le 08/03/19 à 16:57 DUPLICATA

Demande complémentaire du 27/09/18

Prélèvement d'origine : IOA  
Date du prélèvement : 12/09/2018  
N° de demande initiale : 180060718001  
Demande complémentaire : Détermination de CMI

	<b>C.freundii</b>
Imipénème (Tiénam)	R >8 mg/L
Méropénème (Meronem)	S 0.38 mg/L

#### DÉTERMINATION DE LA CMI :

Méthode par E-test ou par dilution en milieu liquide

	<b>P.aeruginosa</b>
Ceftazidime/Avibactam	R >256/4 mg/l

#### CMI de la colistine :

Méthode par dilution en milieu liquide

	<b>P.aeruginosa</b>
Colistine (Colimycine)	S 2 mg/l



ORL +5 AN/ CHRU BESANCON

Demande N°1800669513 enregistrée le 09/10/18 à 10:06  
Edité le 09/10/18 à 11:51 Compte-rendu : COMPLET  
Rééditée le 08/03/19 à 16:57 DUPLICATA

Demande complémentaire du 09/10/18

Prélèvement d'origine : IOA  
Date du prélèvement : 12/09/2018  
N° de demande initiale : 180060718001  
Demande complémentaire : Détermination de CMI

	C.freundii
Colistine (Colimycine)	S 0.5 mg/L
Tigécycline (Tigacyl)	S 1 mg/L

Compte-rendu : COMPLET





HEMAT SI GREFFE +2A0/ CHRU BESANCON

Prélèvement microbiologique du 16/01/19 à 15:00

### **EXAMEN CYTO- BACTERIOLOGIQUE DES URINES**

**Nature du prélèvement :** Urines

**Aspect de l'urine :** Limpide

#### **Examen cytologique :**

**Hématies :** <5 /mm<sup>3</sup> 0 - 5 /mm<sup>3</sup>  
Automate IQ200 (Iris)

**Leucocytes :** <10 /mm<sup>3</sup> 0 - 10 /mm<sup>3</sup>

**Amas de leucocytes :** Absence

**Autres cellules :** Quelques épithéliales

**Cristaux :** Absence

**Cylindres :** Absence

**Levures :** Absence

**Trichomonas :** Absence

HEMAT SI GREFFE +2A0/ CHRU BESANCON

***Examen bactériologique :***

Gélose Chromogène urinaire, (Gélose au sang ANC)

Identification : spectrométrie de masse type MaldiToF, Microflex (Bruker)

Antibiogramme par diffusion en gélose : automate Sirscan auto (I2A)

**Culture :**

POSITIVE

**Identification en 24h :**

Escherichia coli

HEMAT SI GREFFE +2A0/ CHRU BESANCON

Demande N°1900037577

Présence de :

Escherichia coli 1000 UFC/ml

*Bactériurie sans leucocyturie. A considérer selon le contexte  
(immunodépression, infection débutante ...)*

**ATTENTION BACTÉRIE MULTIRÉSISTANTE A  
CARACTÈRE ÉPIDÉMIQUE**

HEMAT SI GREFFE +2A0/ CHRU BESANCON

	E.coli
BETA-LACTAMINES	
Amoxicilline (Clamoxyl)	R
Amoxicilline/Ac clavulanique	R
Amoxicilline/Ac clav (Cystite)	R
Pipéra/Tazobactam (Tazocilline)	R
Céfalexine	S
Céfotaxime (Claforan)	S
Céfépime (Axepim)	S
AMINOSIDES	
Amikacine (Amiklin)	S
QUINOLONES	
Acide nalidixique	I
DIVERS	
Cotrimoxazole (Bactrim)	S
Nitrofurantoïne (Furadantine)	S
Fosfomycine (Fosfocine, Monuril)	S

#### Escherichia coli

**Béta-lactamines : Souche productrice d'une carbapénèmase de type OXA-48.**  
L'utilisation des fluoroquinolones (ofloxacine, ciprofloxacine, lévofloxacine) est déconseillée vis-à-vis des souches résistantes à l'acide nalidixique (risque d'échec clinique) (pilly 2018).  
En l'absence d'alternative, veuillez contacter le laboratoire pour la détermination de la sensibilité de la souche aux fluoroquinolones.

### MYCOLOGIE DES URINES

Culture sur milieu Chromagar Candida (Becton- Dickinson) 7 jours 30°. Incubation pendant 48h jusqu'à 7 jrs.

Identification complémentaire: spectrométrie de masse type Malditof, Microflex (Bruker) et/ou microscopie

**Culture en 48 heures :**

Négative

La culture sera surveillée pendant 7 jours. En cas de positivité tardive, un nouveau compte-rendu vous sera adressé.

**Compte-rendu : COMPLET**

La reproduction partielle ou la modification de ce compte-rendu sont interdites.

Résultat confidentiel et réservé : si vous n'êtes pas le destinataire, merci de nous prévenir et de détruire ce document.