

SPÉCIFICITÉ DES INFECTIONS POST LIGAMENTOPLASTIE DU GENOU

Docteur Bertrand ISSARTEL

Docteur Bertrand SONNERY-COTTET



Unité Mobile des Référents en Infectiologie
Consultations spécialisées
Centre de Vaccinations Internationales &
de Médecine des Voyages du Tonkin



SOMMAIRE

- La chirurgie ligamentaire du genou:
 - Rappel anatomique
 - Indications
 - Techniques & matériels utilisés
 - Résultat fonctionnel
 - Complications

- L'infection du site opératoire
 - Présentation clinique, biologique.
 - Diagnostic
 - Microbiologie
 - Prise en charge

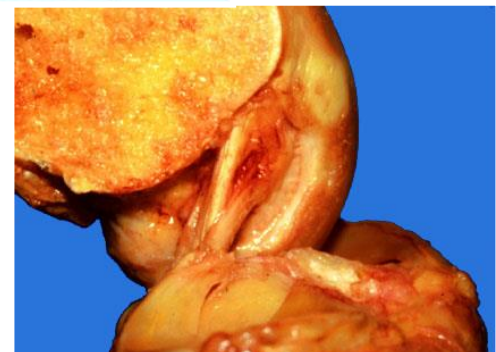
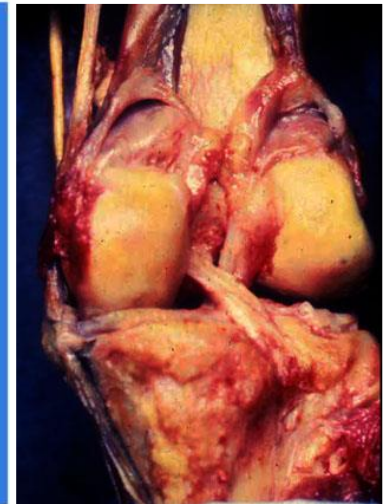
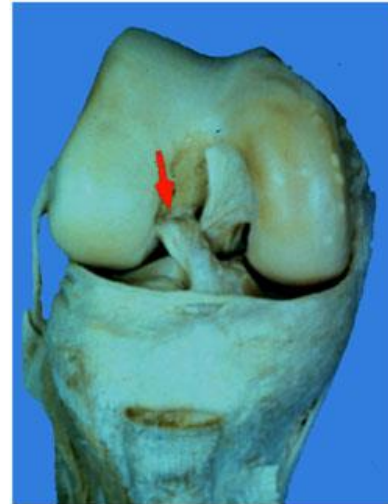


LES CHIRURGIES LIGAMENTAIRES DU GENOU

Rappel anatomique

○ **Pivot central : LCA et LCP**

- ✓ Permet un mouvement de roulement-glissement harmonieux du fémur sur le tibia lors de la flexion-extension
- ✓ Assure la stabilité antéro-postérieure
- ✓ Contribue à la stabilité rotatoire



LES CHIRURGIES LIGAMENTAIRES DU GENOU

Rappel anatomique

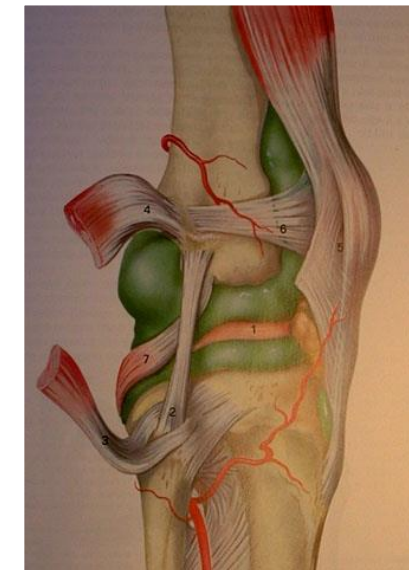
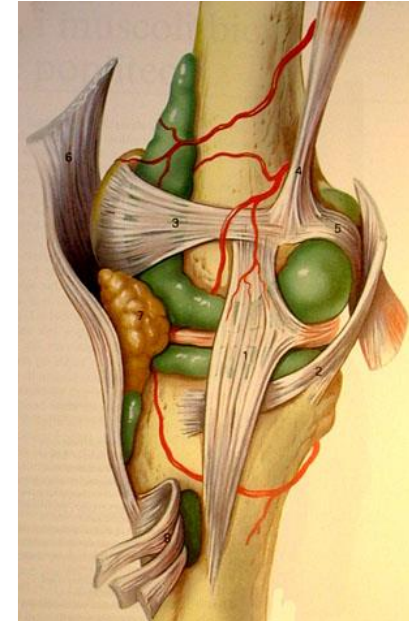
○ Structures Périphériques

Plan capsulo-ligamentaire interne

- ✓ LLI
- ✓ Point Angle Postéro Interne (+ménisque interne)
- ✓ Stabilité interne, frein à la rotation externe

Plan capsulo-ligamentaire externe

- ✓ LLE
- ✓ Point Angle Postéro Externe
- ✓ Stabilité externe, frein à la rotation interne



CENTRE
ORTHOPÉDIQUE
SANTY

FIFA medical centre of excellence

LES CHIRURGIES LIGAMENTAIRES DU GENOU

Indications Chirurgicales

Lésion du LCA :

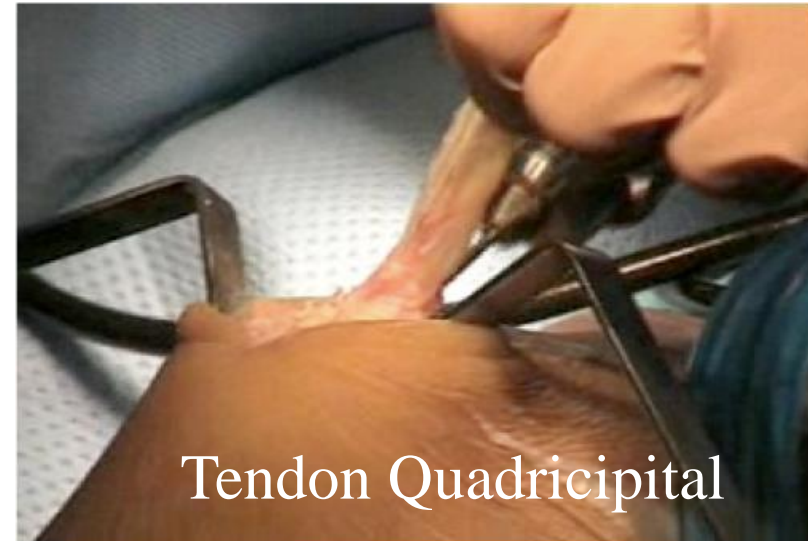
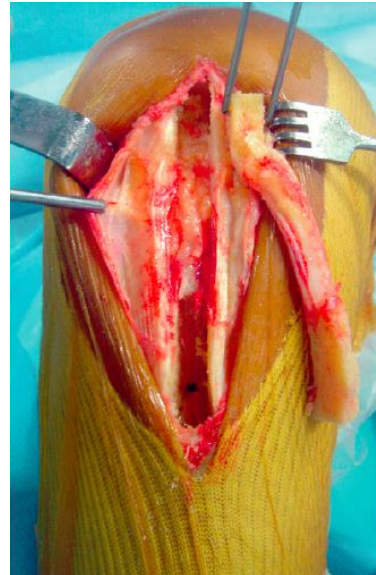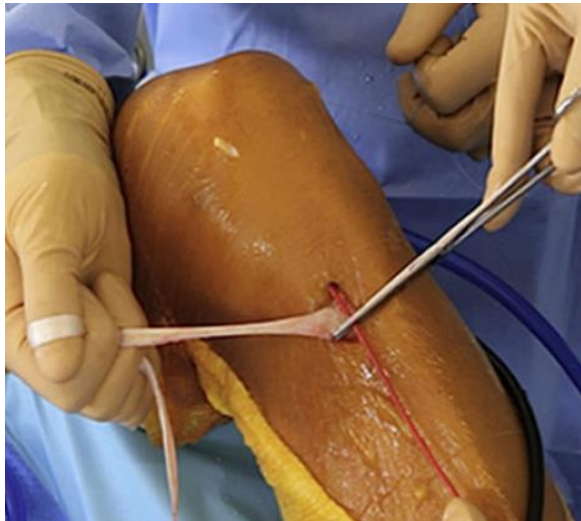
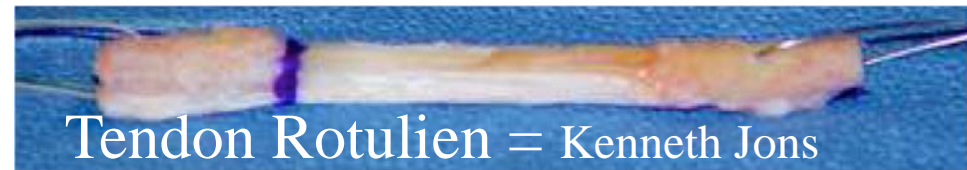
- ✓ Instabilité; jeune; activité sportive de pivot ou activité professionnelle à risque
- ✓ Existence de lésion méniscale réparable

Lésion du LCP:

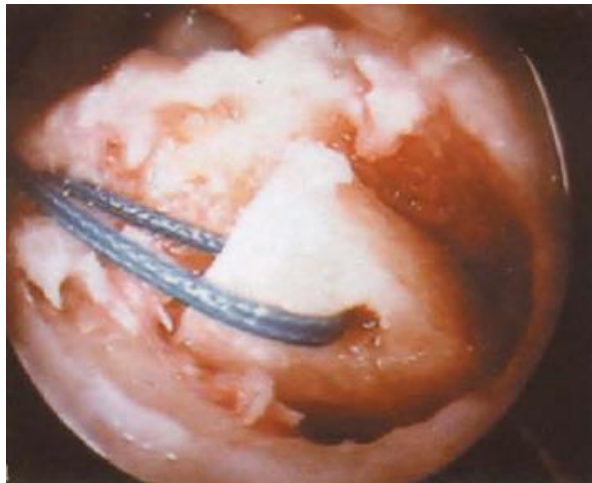
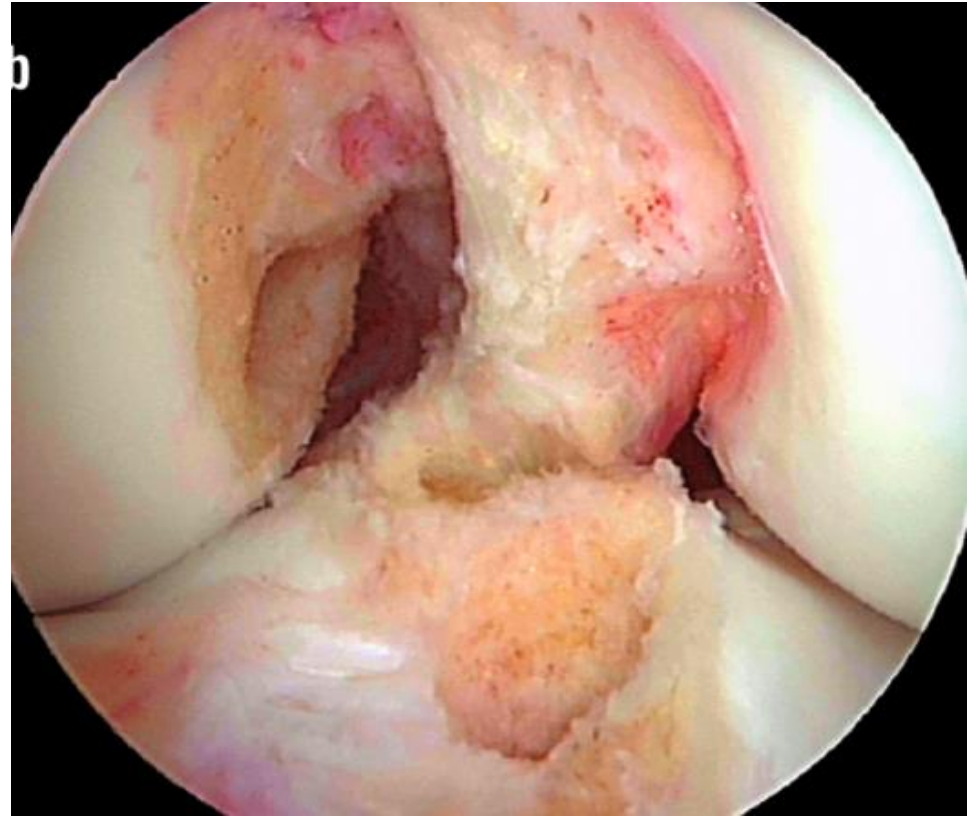
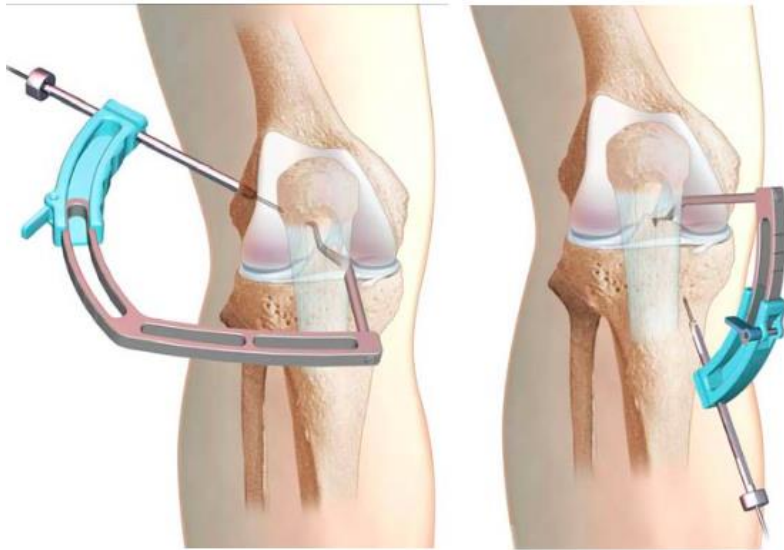
- ✓ Tiroir postérieur important ou associé à d'autres structures périphériques

○ Chirurgie LCA/P :

- LCA 44000 / an en France (80% en privé)
- LCP : 1000 /an en France
- Prélèvement du greffon: IJ>TR>Quadriceps
- Pas d'allogreffe pour LCA/P en France (USA++)




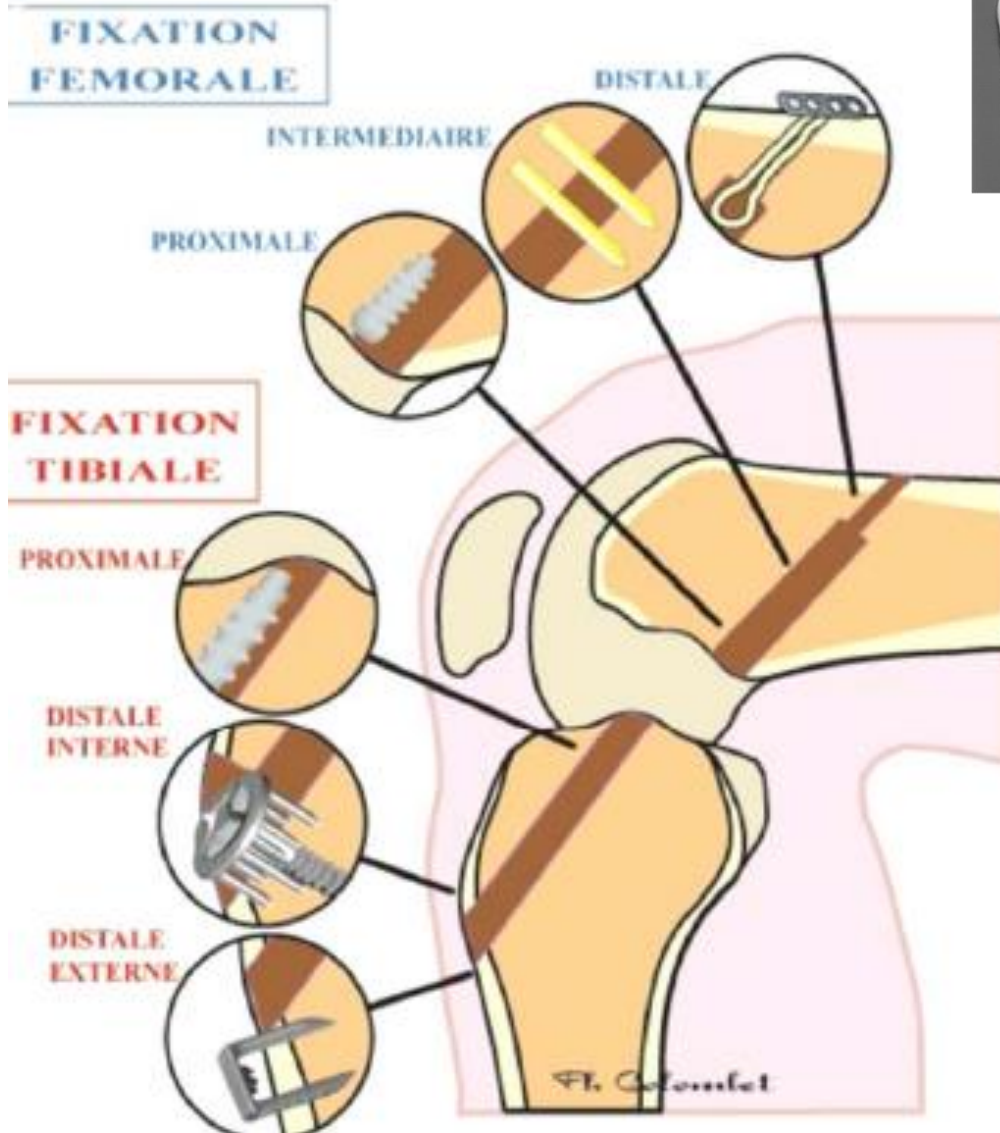
– Réalisation des tunnels fémoraux et tibiaux



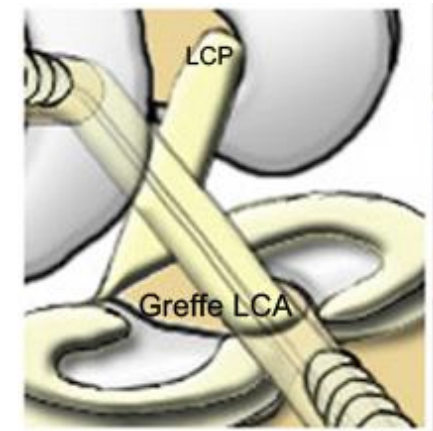
➤ Passage du greffon



– Fixation du greffon



- Contrôle clinique de la bonne stabilité du genou
- Contrôle arthroscopique de la tension du transplant.



○ Résultats

- Douleurs: diminution progressive sous 8-10 jours.
- La Fonction:
 - Marche normale à partir de 4 semaines.
 - Sports dans l'axe à partir de 12 semaines.
 - 6 mois reprise des activités sportives.
 - 9 mois reprise du sport en compétition.

○ Complications:

- Court terme
 - Infections
 - Thromboemboliques (moins de 1%)
- Moyen terme
 - Douleurs antérieures
 - Raideur du genou
 - Algodystrophie
- Long terme
 - Rupture du greffon (3 à 5% voire 10 %)

LES CHIRURGIES LIGAMENTAIRES DU GENOU

○ Résultats fonctionnels

Despite reports demonstrating good-to-excellent results, only 65% to 70% of patients return to their preinjury level of sports activity following anterior cruciate ligament reconstruction.

Psychological factors may contribute to this performance disparity.

Brand E et al. Patient outcomes following anterior cruciate ligament reconstruction: the influence of psychological factors. Orthopedics. 2009 May;32(5):335.

ARTHROSCOPIE DU GENOU & COMPLICATIONS

- 4,7% de complications:
 - 20,1% en cas de LCP
 - 9% en cas de LCA
 - 2,8% /ménisque et chondroplastie
- Significativement augmenté par:
 - L'entraînement de l'opérateur (5,1vs4,1%) [*LCA 40/an en moyen en F; 90 min*]
 - Homme>Femme (4,9vs4,3%)
 - Age <40 ans (6,2vs3,58%)
- Type:
 - 1^{ière} = infection: 0,84 %
 - 0,11% d'embolie pulmonaire
 - 3,68% complications chirurgicales (médicales 0,77% et anesthésiques 0,22%)

« L'arthroscopie du genou n'est pas une opération bénigne »

INFECTION & ARTHROSCOPIE

○ Complication la plus fréquente: 0,15 à 0,84%

○ Facteurs de risque:

– Chirurgie LCA/LCP:

– Homme < 40 ans

– En cas de chirurgie LCA: 0,3 à 1,7%

- ATCD de chirurgie sur le genou

- Chirurgie concomitante *Williams 1997 Am J Sports Med*

- **Sportifs professionnels notamment les pro « outdoor »
comme foot et Rugby avec un risque *10 : 5,7% *Sonnery-
Cottet B 2011 Am J Sports Med***

(délai court et flore cutanée ?)



CENTRE
ORTHOPÉDIQUE
SANTY

FIFA medical centre of excellence

PRÉSENTATION CLINIQUE

- Pas de réelle spécificité/ISO
 - Complication cicatricielle (1/3 dans l'enquête Orthorisq)
 - Arthrite franche
 - **Arthrite sub aigue difficile à différencier des douleurs post opératoires notamment quand précoces**
 - Délai moyen de 19,1 jours (2-450)



PRÉSENTATION BIOLOGIQUE

- Syndrome inflammatoire
 - **GB 9,8 G/l (6-16 G/l)**
 - **CRP 49 mg/l (4,8-146,6 mg/l)**
- Microbiologie:
 - Staphylocoques : 70%
 - 40% SCN
 - 30% SA (moins bon pronostic)



Table 3

Pathogens in ACL Reconstruction

Study	No.													Total
	SE	SA	ST	PS	PA	EF	SH	SW	SM	CO	EC	EA	Mu	
Binnet and Basarir ¹⁰	0	3	0	1	0	0	0	0	0	0	0	0	0	4
Burks et al ²⁷	0	3	0	1	0	0	0	0	0	0	0	0	0	4
Fong and Tan ¹⁸	0	3	2	0	0	0	0	0	0	0	0	0	2	7
Indelli et al ⁴	2	3	1	0	0	0	0	0	0	0	0	0	0	6
Judd et al ²⁵	8	1	0	0	1	0	0	0	0	0	0	1	0	11
Katz et al ²⁶	4	0	0	0	0	0	0	0	0	0	0	0	2	6
Sajovic et al ¹²	1	1	0	0	0	0	0	0	0	0	0	0	0	2
Schollin-Borg et al ³⁵	6	1	0	0	1	0	0	0	0	0	0	0	0	8
Schub et al ²⁰	0	4	0	0	0	0	0	0	0	0	0	0	0	4
Schulz et al ²⁹	5	12	2	0	0	0	0	1	0	0	0	0	0	20
Van Tongel et al ⁵	8	1	1	0	0	1	0	0	0	0	1	0	2	14
Viola et al ²⁸	2	0	0	0	0	0	0	0	0	0	0	0	0	2
Wang et al ⁶	9	2	0	0	0	1	1	0	1	1	0	0	1	16
Williams et al ²	1	4	0	0	0	0	0	0	0	0	0	0	2	7
Total, No. (%)	46 (41)	38 (34)	6 (5)	2 (2)	2 (2)	2 (2)	1 (1)	1 (1)	1 (1)	1 (1)	1 (1)	1 (1)	9 (8)	111 (100)

Abbreviations: ACL, anterior cruciate ligament; CO, Corynebacterium; EA, Enterobacter aerogenes; EC, Enterobacter cloacae; EF, Enterococcus faecalis; Mu, multiple; PA, Propionibacterium acnes; PS, Pseudomonas; SA, Staphylococcus aureus; SE, Staphylococcus epidermidis; SH, Staphylococcus haemolyticus; SM, Staphylococcus hominis; ST, Streptococcus; SW, Staphylococcus warneri.

Kim SJ et al. Infection after arthroscopic anterior cruciate ligament reconstruction. Orthopedics. 2014 Jul;37(7):477-84. Review.

DIAGNOSTIC

- « Y » penser:

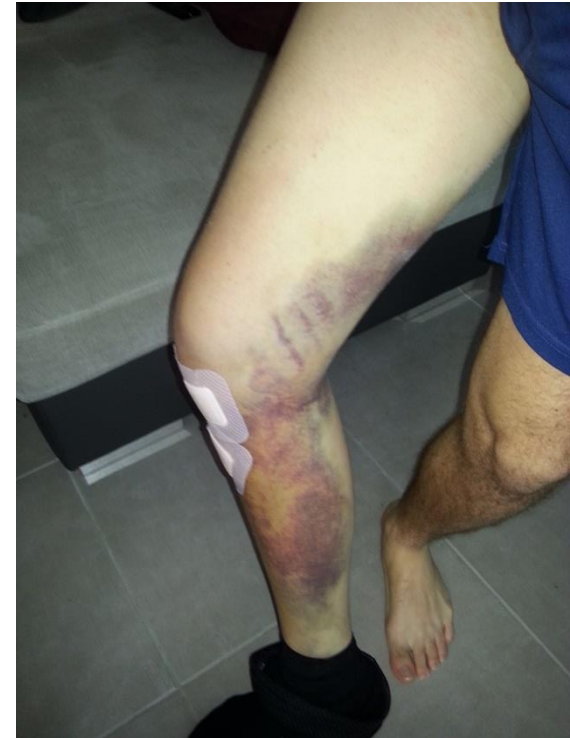- Ecoulement cicatriciel
- Dégradation fonctionnelle
- Fièvre
- Dégradation douloureuse

SIGNE D'ARTHRITE SUB AIGUE

- Cinétique CRP

- L'affirmer:

- Avant tout antibiothérapie
- Ponction première voire arthroscopie

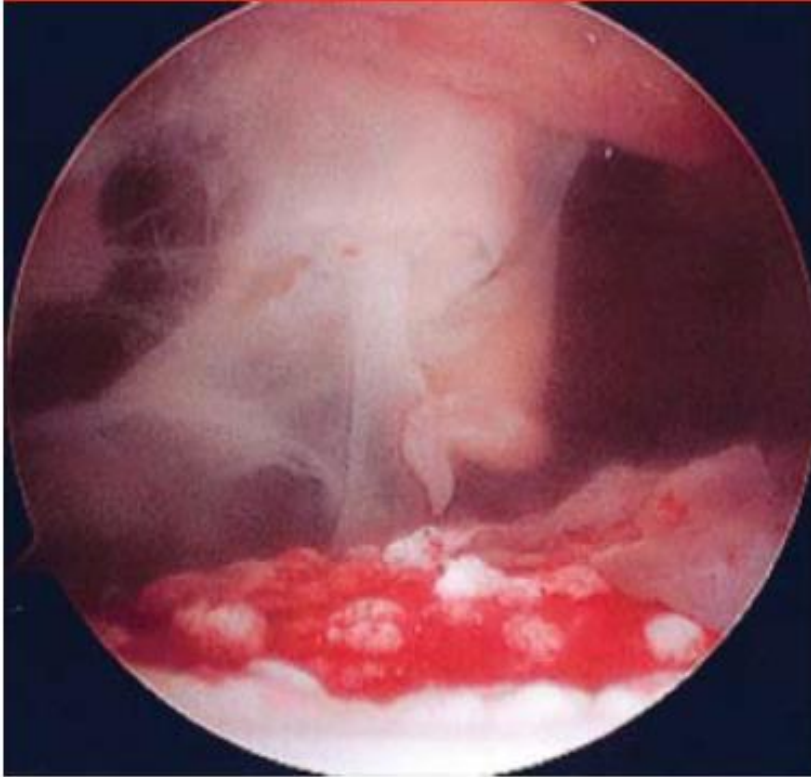


PRISE EN CHARGE

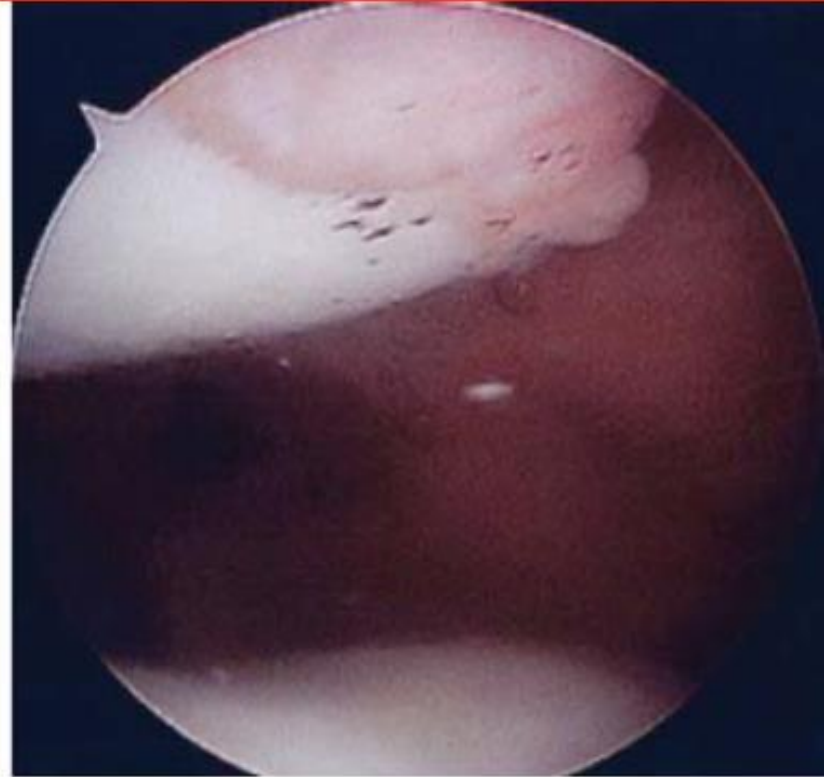
- Celle d'une ISO/matériel
 - Arthroscopie lavage +/- synovectomie
 - Conservation des implants et du matériel
 - Antibiothérapie adaptée
- Parfois:
 - Explantation du transplant si altéré
 - Changement de la vis (si double fixation)
 - Arthroscopie itérative
 - Arthrotomie pour synovectomie extensive



Figure 2



A

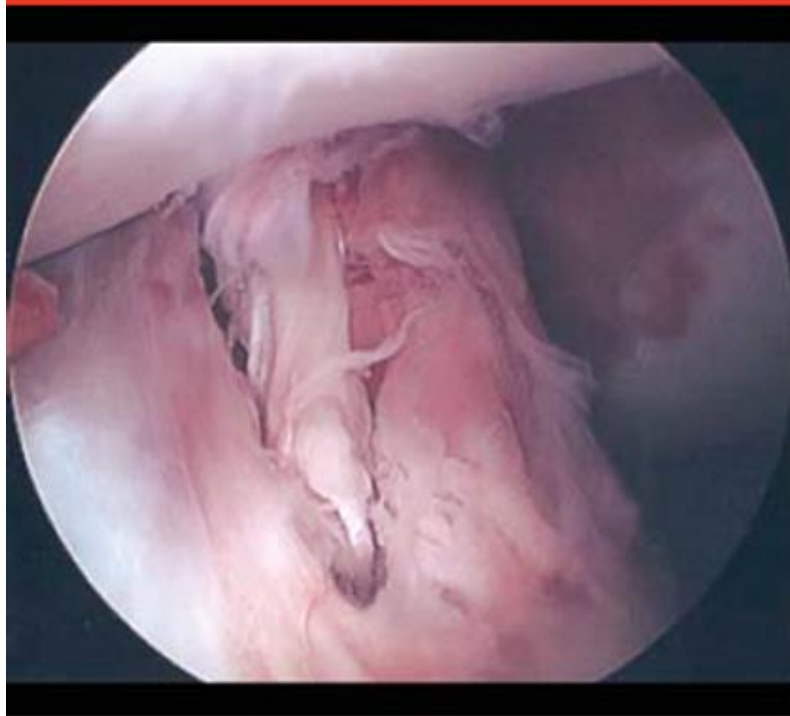


B

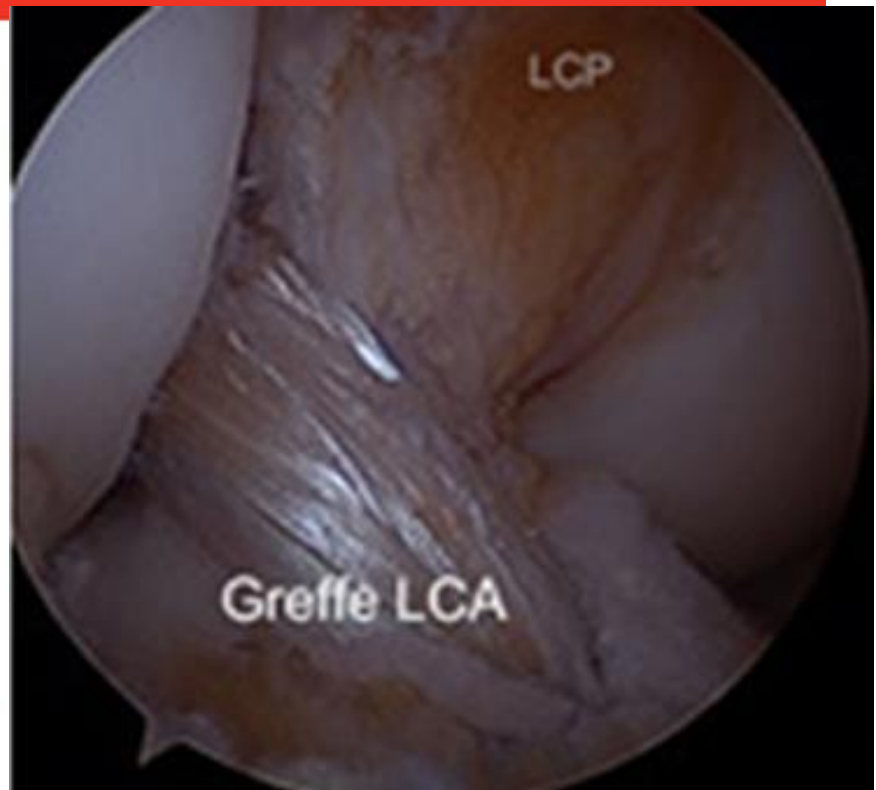Arthroscopic images of the knee demonstrating significant synovitis and adhesions in the patellofemoral space before (A) and after (B) arthroscopic débridement.

Cadet ER et al. Management of septic arthritis following anterior cruciate ligament reconstruction : a review of current practices and recommendations. J Am Acad Orthop Surg. 2013 Nov;21(11):647-56. doi: 10.5435/JAAOS-21-11-647.

Figure 3



A



A, Arthroscopic image demonstrating the anterior cruciate ligament graft 6 days after initial irrigation and débridement was performed in the same patient shown in Figure 1. The graft was attenuated and nonviable and was subsequently removed, along with all hardware. The tunnels and old incision sites were opened and débrided thoroughly. **B**, No evidence of infection existed 7 months after initial irrigation and débridement. The patient underwent revision reconstruction with a bone–patellar tendon–bone allograft, achieved full, pain-free range of motion, and returned to sports following the staged reimplantation.

PRISE EN CHARGE

- Revue littérature / 1950-2012
 - 142 épisodes
 - Age moyen 28,9 ans
 - Suivie moyen 53,6 mois (4-218)
 - 67,5% procédure associée (méniscale)
 - Tous ont reçu une antibioprophylaxie
 - 95% autogreffe : 0,59% d'infection
 - 5% allogreffe : 0,24% d'infection
 - 10% antibiothérapie seul
 - Autres : 1,92 procédures (1-5)
 - 23% d'ablation du greffon

Kim SJ et al. Infection after arthroscopic anterior cruciate ligament reconstruction. Orthopedics. 2014 Jul;37(7):477-84. Review.

ANTIBIOTHERAPIE

○ Probabiliste

– Celle d'une IOA/matériel ?

– Remarques:

- Large spectre (BGN) moins justifié
- Grande proportion de SCN justifiant de couvrir les methi R

○ Curative:

– Aucune étude spécifique

– Bi ou monothérapie,

– Durée : Au moins 6 semaines (infection sur matériel)

Bauer T et al. Post-arthroscopy septic arthritis: Current data and practical recommendations. Orthop Traumatol Surg Res. 2015 Sep 24. Review.

PRONOSTIC

○ Infectiologique:

✓ **Guérison dans 85 à 100% des cas**

✓ Revue sur 11 études/90 patients Saper M et al, Arthroscopy. 2014 Jun;30(6):747-54:

- 85,6% de succès
- 34,5% de nouvelles arthroscopies lavages
- 14,4% d'explantation de l'implant
- **SA et ≥ 2 lavages et allogreffes significativement associés à un échec**

○ Fonctionnel:

✓ « **96% satisfait ou très satisfait de l'évolution** » Kim SJ et al. Infection after arthroscopic anterior cruciate ligament reconstruction. Orthopedics. 2014 Jul;37(7):477-84

✓ « **Malgré une récupération plus lente, les résultats fonctionnels sont identiques à ceux obtenus chez des patients n'ayant pas eu d'infection après leur ligamentoplastie** ». Bauer T et al. Post-arthroscopy septic arthritis: Current data and practical recommendations. Orthop Traumatol Surg Res. 2015 Sep 24. Review.

ÉCHEC INFECTIOLOGIQUE

Expérience personnelle

- Récidive arthrite guérie à l'ablation de la vis :
 - 3 cas / vis internes
 - 2 cas / fixations externes
- Infection cicatricielle récidivante / vis externe guérie à l'ablation de la vis
- « Tunellite » à distance ? : 2
- Arthrite chronique découverte au moment de l'arthrolyse pour raideur malgré une antibiothérapie bien conduite : 2 (1/2 au moins n'avait pas été repris).

CHUTE DE L'IMPLANT !!!

- **Enquête de pratique :**

- ✓ 9 centres Français et 11 internationaux.
- ✓ 20 chirurgiens de 9 pays
- ✓ 26 chutes de greffe
- ✓ 80% de réutilisation
- ✓ 66% de trempage dans la Bétadine
- ✓ 75% de modification de l'antibioprophylaxie



ORTHORISQ



Procédure dégradée proposée:

- Si chute du greffon ligamentaire
- **REUTILISATION POSSIBLE**
- **Trempage 90 secondes dans solution de gluconate de chlorexidine à 2%**
- Rinçage au sérum physiologique
- Antiprofylaxie identique (pas plus de 48heures)
- Informer patient
- Traçabilité dans CRO

CHUTE DE L'IMPLANT !!!

Etude expérimentale de Molina
Temps de Contact au sol: 15 secondes

Ecouvillon sol	Témoin	Polyvidone iodine 10%	Néomycine-Polymyxine	Gluconate de chlorhexidine 4%
50	50	50	50	50
48	29	12	3	1
96%	58%	24%	6%	2%

Problème :
disponibilité en France du GCH4%: 2% >à,5%

Molina ME et al. Contaminated anterior cruciate ligament grafts: the efficacy of 3 sterilization agents. Arthroscopy. 2000 May-Jun;16(4):373-8

Confirmé depuis:

- ✓ Barbier O et al. When the tendon autograft is dropped accidentally on the floor: A study about bacterial contamination and antiseptic efficacy. Knee. 2015 Oct;22(5):380-3
- ✓ Khan M et al. Management of the contaminated anterior cruciate ligament graft. Arthroscopy. 2014 Feb;30(2):236-44. Review

RÉFÉRENCES

- ✓ **Bauer T, Boisrenoult P, Jenny JY. Post-arthroscopy septic arthritis: Current data and practical recommendations. Orthop Traumatol Surg Res. 2015 Sep 24. Review.**
- ✓ Sonnery-Cottet B, Archbold P, Zayni R, Bortolletto J, Thaunat M, Prost T, Padua VB, Chambat P. Prevalence of septic arthritis after anterior cruciate ligament reconstruction among professional athletes. Am J Sports Med. 2011 Nov;39(11):2371-6
- ✓ Sonnery-Cottet B, Thaunat M, Archbold P, Issartel B, Cadet ER. Management of septic arthritis following anterior cruciate ligament reconstruction : a review of current practices and recommendations. J Am Acad Orthop Surg. 2014 May;22(5):271-3
- ✓ Kim SJ et al. Infection after arthroscopic anterior cruciate ligament reconstruction. Orthopedics. 2014 Jul;37(7):477-84. Review.
- ✓ Khan M et al. Management of the contaminated anterior cruciate ligament graft. Arthroscopy. 2014 Feb;30(2):236-44. Review

MERCI